NASCER E CRESCER

Revista de Pediatria do Centro Hospitalar do Porto

23|1

Vol. 23, nº 1, Março 2014

NASCER E CRESCER

XXVI Reunião Anual de Pediatria do CHP

Porto, 27 e 28 de Novembro de 2014

Do Sintoma ao Diagnóstico

Do sintoma ao diagnóstico – Patologia digestiva, pulmonar e hematológica

Sessão interativa: Adenopatias, Síncope, Dor abdominal

Distúrbios do sono

Inscrições e submissão de resumos em www.ademi.pt

Data limite para submissões – 1 de Novembro de 2014

Secretariado:

. ADEMI

. E-mail: secretariado@ademi.pt

. Telefone: 914 508 158

Organização:

centro hospitalar do Porto

ademi

Mais informação:

NASCER E CRESCER

Revista de Pediatria do Centro Hospitalar do Porto | Departamento de Ensino, Formação e Investigação
Ano | 2014 **Volume |** XXIII **Número |** 01

Diretora | Editor-in-Chief | Sílvia Álvares; **Diretor Adjunto | Associated Editor |** Rui Chorão; **Diretora Executiva | Executive Editor |** Luísa Lobato

Presidente do Conselho de Administração do Centro Hospitalar do Porto | Director | Fernando Sollari Allegro

Corpo Redatorial | Editorial Board
Ana Rita Araújo, ULSAM
Armando Pinto, IPOPFG
Artur Alegria, CHP
Braga da Cunha, CHTS
Carmen Carvalho, CHP
Cláudia Pedrosa, CHVNG/E
Cláudia Tavares, CHAA
Conceição Mota, CHP
Cristina Rocha, CHEDV
Filipa Balona, HB
Gabriela Soares, CGMJM
Gustavo Rocha, CHSJ
Helena Sá Couto, HPH/ULSM
João Barreira, CHSJ
Laura Marques, CHP
Margarida Guedes, CHP
Vasco Lavrador, CHP

Editores especializados | Section Editors
Artigo Recomendado – Helena Mansilha, CHP; Maria do Carmo Santos, CHP
Perspetivas Atuais em Bioética – Natália Teles, CGMJM
Pediatria Baseada na Evidência – Luís Filipe Azevedo, FMUP; Altamiro da Costa Pereira, FMUP
A Cardiologia Pediátrica na Prática Clínica – António Marinho, CHUC; Fátima Pinto, HSM/CHLC; Maria Ana Sampaio, HCV, Maria João Baptista, CHSJ; Paula Martins, HPCM/CHUC, Rui Anjos, HSC/CHLO; Sílvia Álvares, CHP
Ciclo de Pediatria Inter-Hospitalar do Norte – Armando Pinto, IPOPFG; Carla Moreira, HB; Conceição Santos Silva, CHPVVC; Fátima Santos, CHVNG/E; Inês Azevedo, CHSJ; Isalita Moura, HSMM; Isolina Aguiar, CHAA; Joaquim Cunha, CHTS; Susana Tavares, CHEDV; Cármen Carvalho, CHP; Rosa Lima, CHP; Sofia Aroso, HPH/ULSM; Sónia Carvalho, CHMA
Caso Dermatológico – Manuela Selores, CHP; Susana Machado, CHP
Caso Eletroencefalográfico – Rui Chorão, CHP
Caso Endoscópico – Fernando Pereira, CHP
Caso Estomatológico – José Amorim, CHP
Caso Radiológico – Filipe Macedo, CHAA
Genes, Crianças e Pediatras – Esmeralda Martins, CHP; Gabriela Soares, CGMJM
Educação Científica – Margarida Lima, CHP, ICBAS-UP
Pequenas Histórias – Margarida Guedes, CHP

Consultor Técnico | Consultant
Gama de Sousa, Porto

Consultora de Epidemiologia e de Bioestatistica | | Advisor of Epidemiology and Biostatistics
Maria José Bento, IPOPFG

Conselho Científico Nacional | | National Scientific Board
Alberto Caldas Afonso, CHSJ, FMUP, Porto
Almerinda Pereira, HB, Braga
Ana Maria Leitão, HSSM, Barcelos
Ana Ramos, CHP, Porto
António Martins da Silva, CHP e ICBAS/UP, Porto
Arelo Manso, Porto
Braga da Cunha, CHTS, Penafiel
Cidade Rodrigues, CHP, Porto
Conceição Casanova, CHPVVC, Póvoa de Varzim
Eurico Gaspar, CHTMAD, Vila Real
Fátima Praça, CHVNG/E, Vila Nova de Gaia
Gonçalves Oliveira, CHMA, Famalicão
Helena Jardim, CHP, Porto
Henedina Antunes, HB, Braga
Hercília Guimarães, CHSJ, FMUP, Porto
Herculano Rocha, CHP, Porto
Ines Lopes, CHVNG/E, Vila Nova de Gaia
José Barbot, CHP, Porto
José Carlos Areias, FMUP, Porto
José Cidrais Rodrigues, HPN/ULSM, Matosinhos
José Pombeiro, CHP, Porto
Lopes dos Santos, HPH/ULSM, Matosinhos
Luís Almeida Santos, CHSJ, FMUP, Porto
Manuel Salgado, HPCM/CHUC, Coimbra
Manuela Selores, CHP, Porto
Marcelo Fonseca, ULSM, Matosinhos
Margarida Lima, CHP, ICBAS/UP, Porto
Maria Augusta Areias, HPBN, Porto
Norberto Estevinho, HPP, Porto
Óscar Vaz, ULSN, Mirandela
Paula Cristina Ferreira, CHP, Porto
Pedro Freitas, CHAA, Guimarães
Rei Amorim, CHAM, Viana do Castelo
Ricardo Costa, CHCB, Covilhã
Rosa Amorim, CHP, Porto
Rui Carrapato, CHEDV, Santa Maria da Feira
Teresa Oliveira, CHP, Porto
Teresa Temudo, CHP, Porto

Conselho Científico Internacional | | International Scientific Board
Alain de Broca, Centre Hospitalier Universitaire Amiens, Amiens
Annabelle Azancot-Bergel, Hôpital Robert-Debré, Paris
Francisco Alvarado Ortega, Hospital Materno Infantil Universitario La Paz, Madrid
Francisco Ruza Tarrio, Hospital Materno Infantil Universitario La Paz, Madrid
George R. Sutherland, St. George's Hospital Medical School Cranmer Terrace, Londres
José Boix Ochoa, Barcelona
Jean-François Chateil, Hôpital Pellegrin, Bordéus
José Quero, Hospital Universitario La Paz, Madrid
Juan Tovar Larrucea, Hospital Universitario La Paz, Madrid
Juan Utrilla, Fundacion Pedro Borras, Madrid
Luis Callís, Hospital Vall d'Hebron, Barcelona
Peter M. Dunn, University of Bristol, Bristol

Assessores Editoriais | Editorial Assistants
Carolina Cortesão
Paulo Silva

Publicação trimestral resumida e indexada por
Catálogo LATINDEX
EMBASE / Excerpta Médica
Index das Revistas Médicas Portuguesas
SciELO
Scopus
Artigos disponíveis no Repositório Científico do CHP
http://repositorio.chporto.pt

Design gráfico
bmais comunicação

Execução gráfica e paginação
Papelmunde, SMG, Lda
Vila Nova de Famalicão

ISSN
0872-0754

Depósito legal
4346/91

Tiragem
2.500 exemplares

Autorização CTT
DE 0005/2005 DCN

Propriedade, Edição e Administração / Publisher
Departamento de Ensino, Formação e Investigação
Centro Hospitalar do Porto
Largo do Prof. Abel Salazar – 4099-001 Porto
Telefone: (+351) 222 077 500; fax: (+351) 222 082 166
Telemóvel: (+351) 915 676 516
nascerecrescer@chporto.min-saude.pt

Condições de assinatura
Anual Nacional (4 números) - 40 euros
Anual Estrangeiro (4 números) - 80 euros
Número avulso - 12 euros

CGMJM, Centro de Genética Médica Dr. Jacinto Magalhães, CHAA, Centro Hospitalar do Alto Ave; CHAM, Centro Hospitalar do Alto Minho; CHCB, Centro Hospitalar da Cova da Beira; CHEDV, Centro Hospitalar de Entre Douro e Vouga; CHMA, Centro Hospitalar do Médio Ave; CHP, Centro Hospitalar do Porto; CHPVVC, Centro Hospitalar da Póvoa de Varzim – Vila do Conde; CHSJ, Centro Hospitalar de São João; CHTMAD, Centro Hospitalar de Trás-os-Montes e Alto Douro; CHTS, Centro Hospitalar do Tâmega e Sousa; CHUC, Centro Hospitalar e Universitário de Coimbra; CHVNG/E, Centro Hospitalar de Vila Nova de Gaia/Espinho; DEFI, Departamento de Ensino, Formação e Investigação; FMUP, Faculdade de Medicina da Universidade do Porto; HB, Hospital de Braga; HCV, Hospital Cruz Vermelha; HPBN, Hospital Privado da Boa Nova; HPCM/CHUC, Hospital Pediátrico Carmona da Mota; HPH/ULSM, Hospital Pedro Hispano/Unidade Local de Saúde Matosinhos; HPP, Hospitais Privados de Portugal; HSC/CHLO, Hospital de Santa Cruz/Centro Hospitalar de Lisboa Ocidental; HSM/CHLC, Hospital de Santa Marta/Centro Hospitalar de Lisboa Central; HSMM, Hospital Santa Maria Maior; ICBAS/UP, Instituto de Ciências Biomédicas Abel Salazar da Universidade do Porto; IPOPFG, Instituto Português de Oncologia do Porto, Francisco Gentil; ULSN, Unidade Local de Saúde do Nordeste.

Hipertensão pulmonar na criança
o que há de novo?

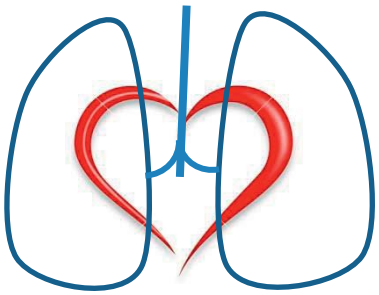

Porto, 13 de Junho 2014
Instituto de Genética Médica Jacinto Magalhães
Praça Pedro Nunes 88, 4099-028 , Porto



13:30 – Abertura secretariado

14:00 – Hipertensão pulmonar na criança: como avaliar e tratar

Hipertensão Pulmonar Persistente do RN

Displasia Broncopulmonar e Anomalias do Desenvolvimento Pulmonar

Síndrome de Eisenmenger

15:30 – Conferência: Hipertensão Pulmonar Pediátrica: abordagem diagnóstica e terapêutica atual

16:15 – Café / posters

16:45 – Casos clínicos: sessão interativa

18:00 – As NOCS pediátricas

18:15 – Encerramento

Prémio Melhor Poster

Patrocínio Científico
SPCP, SPP / GE de CC, SPC/ GE de HP, SPC

Secretariado / Inscrições:
secretariado@ademi.pt
www.ademi.pt

NASCER E CRESCER
revista de pediatria do centro hospitalar do porto
ano 2014, vol XXIII, n.º 1

índice

número1.vol.XXIII

7 **Editorial**
Manuela Santos

8 **Artigos Originais**

Alcoolismo na adolescência: a realidade de um Serviço de Pediatria
Sofia Aires, Sérgio Neves, Maria José Cálix, Cecília Figueiredo, Alzira Silveira

12
Recém-nascido no Serviço de Urgência – casuística do ano 2011 de um Centro Hospitalar
Ana Ratola, Marta Machado, Ângela Almeida, Daniela Pio, Sílvia Almeida

17 **Artigo de Revisão**

Parotidite recorrente idiopática na criança
Inês Nunes Vicente, Mónica Oliva

21 **Casos Clínicos**

Angioedema recorrente – caso clínico
Sandrina Martins, Miguel Salgado, Filipa Raposo, Diana Pinto, Isabel Martinho, Rita Araújo

25
Síndrome de Gradenigo: uma complicação inesperada da otite
Catarina Mendes, Cristina Garrido, Margarida Guedes, Laura Marques

29
Abordagem da glicosúria renal na criança: a propósito de um caso clínico
Patrícia Pais, Filipa Reis, Sofia Fraga, Maria Gomes Ferreira, Rosário Amaral

32
Causa moderna de uma dermatose antiga – Eritema *ab igne*
Sara Ferreira, Lourdes Mota, Óscar Tellechea, Nuno Figueiredo, Rosa Mascarenhas

35 **Ciclo de Pediatria Inter-Hospitalar do Norte**

Transfusão feto-fetal - sobrevivente policitémico
Joana Dias, José Fraga, Susana Branco, Tânia Monteiro, Carmen Carvalho, Ana Alexandrino

NASCER E CRESCER
revista de pediatria do centro hospitalar do porto
ano 2014, vol XXIII, n.º 1

39 **Qual o seu Diagnóstico?**

Caso cirúrgico
Maria Inês Monteiro, Joaquim Monteiro

41

Caso dermatológico
Susana Vilaça, Sandrina Carvalho, Madalena Sanches, Manuela Selores

44

Caso endoscópico
Fernando Pereira

46

Caso radiológico
Filipe Macedo

48 **Normas de Publicação**

NASCER E CRESCER
revista de pediatria do centro hospitalar do porto
ano 2014, vol XXIII, n.º 1

summary

number1.vol.XXIII

7 **Editorial**
Manuela Santos

8 **Original Articles**
Adolescent alcoholism: the reality of a paediatric unit
Sofia Aires, Sérgio Neves, Maria José Cálix, Cecília Figueiredo, Alzira Silveira

12
Newborn infant in the emergency department . case series of 2011 in a hospital center
Ana Ratola, Marta Machado, Ângela Almeida, Daniela Pio, Sílvia Almeida

17 **Review Articles**
Recurrent idiopathic parotitis in childhood
Inês Nunes Vicente, Mónica Oliva

21 **Case Reports**
Recurrent angioedema – a case report
Sandrina Martins, Miguel Salgado, Filipa Raposo, Diana Pinto, Isabel Martinho, Rita Araújo

25
Gradenigo syndrome: an unexpected otitis complication
Catarina Mendes, Cristina Garrido, Margarida Guedes, Laura Marques

29
Approach to renal glycosuria in children: a case report
Patrícia Pais, Filipa Reis, Sofia Fraga, Maria Gomes Ferreira, Rosário Amaral

32
Old condition caused by modern technology - erythema
Sara Ferreira, Lourdes Mota, Óscar Tellechea, Nuno Figueiredo, Rosa Mascarenhas

35 **Paediatric Inter-Hospital Meeting**
Twin-to-twin transfusion syndrome – survival of the receptor foetus
Joana Dias, José Fraga, Susana Branco, Tânia Monteiro, Carmen Carvalho, Ana Alexandrino

NASCER E CRESCER
revista de pediatria do centro hospitalar do porto
ano 2014, vol XXIII, n.º 1

39 **What is your Diagnosis?**

Surgical case
Maria Inês Monteiro, Joaquim Monteiro

41

Dermatology case
Susana Vilaça, Sandrina Carvalho, Madalena Sanches, Manuela Selores

44

Endocscopic case
Fernando Pereira

46

Radiological case
Filipe Macedo

48 **Instructions for Authors**

NASCER E CRESCER
revista de pediatria do centro hospitalar do porto
ano 2014, vol XXIII, n.º 1

editorial

Ao longo do crescimento do ser humano vão surgindo novas etapas e novos desafios. Pela segunda década de vida existe uma necessidade de participar em atividades fora do núcleo familiar, passando a ser mais intensa a vida com os pares.

É saudável que os jovens tenham amigos, saiam, se divirtam. E todos sabemos que a diversão leva a alguns consumos e, por vezes, a excessos, estes, menos desejáveis.

Nos últimos anos temos assistido a uma mudança nos usos e abusos por substâncias recreativas. Embora o álcool continue a ser aquele de uso mais comum, têm vindo a proliferar uma panóplia de drogas, algumas das quais de conhecimento escasso pelos médicos, nomeadamente por aqueles que lidam com a faixa etária pediátrica. A atualização de conhecimentos sobre este consumo, lícito e ilícitos, tornou-se imprescindível, de forma a reconhecer as situações, tanto a nível de serviço de urgência como a nível de seguimento em ambulatório.

Sintomas resultantes de consumo de drogas são variáveis, como perturbações de sono, défice de atenção, perturbação de memória, cansaço, mialgias e alterações do transito intestinal; mas podem ser tão graves como crises de agitação, falência cardíaca e respiratória, coma, convulsões, síndromo serotoninégico ou rabdomiólise. Os sintomas dependem do tipo e quantidade de droga usada, da interação entre elas bem como à predisposição do jovem. O impacto duma droga será completamente diferente se o jovem tiver uma perturbação cardíaca (como o síndromo de QT longo) ou uma doença metabólica (por exemplo glicogenose) ou genética (por exemplo, defeito gene da rianodina)

Se consultarmos o relatório das Nações Unidas - UNODOC - sobre o consumo de drogas em 2013, percebemos que apesar dos esforços, o consumo não tem diminuído. Existe uma estabilização no uso de drogas tradicionais mas há um crescimento do mercado das “novas drogas psicoativas” (NPS). Houve igualmente um crescimento no abuso de drogas de prescrição.

Existem as drogas tradicionais (como cannabis, cocaína, heroína), as drogas prescritas (como benzodiazepinas, barbitúricos), mas existe um maior mercado para as novas drogas psicoativas, cuja composição se vai modificando de forma a não serem consideradas ilícitas!! Para além disso, um comprimido pode conter substâncias diferentes; por exemplo o “clássico” comprimido ecstasy poderá ser composto por 3,4 metillenedioximetanfetamina (MDMA) mas poderá ser outra substância como a para-metoxianfetamina (“a pílula da morte”) ou uma mistura desconhecida de várias substâncias.

O termo novas drogas psicoativas aplica-se a um largo número de substâncias de abuso não controladas pelas leis internacionais e que tentam mimetizar os efeitos das drogas controladas. Exemplos de NPS são os canabinoides sintéticos contendo várias misturas de ervas, piperazinas, produtos vendidos como sais de banho (tipo catinonas) e várias fenetilaminas. O acesso às drogas é feito através de compra em mercado “tradicional”, mas pode, igualmente, ser adquirido via Internet.

No último estudo em jovens entre 15 e 16 anos, houve uma redução ou estabilização do uso das drogas. Contudo, o uso de múltiplas drogas continua a ser um problema. As drogas são usadas frequentemente em combinação umas com as outras, ou combinadas com álcool, e /ou drogas de prescrição, com potenciação de toxicidade e quadros clínicos complexos.

Independentemente da área clínica, em idade pediátrica a que cada um se dedique, é imprescindível o conhecimento sobre as antigas e novas drogas.

Manuela Santos[I]

[I] S. Neuropediatria, CH Porto, 4099-001 Porto, Portugal. manuela.a.santos@gmail.com

NASCER E CRESCER
revista de pediatria do centro hospitalar do porto
ano 2014, vol XXIII, n.º 1

Alcoolismo na adolescência: a realidade de um Serviço de Pediatria

Sofia Aires[I]; Sérgio Neves[I]; Maria José Cálix[I]; Cecília Figueiredo[I]; Alzira Silveira[I]

ADOLESCENT ALCOHOLISM: THE REALITY OF A PAEDIATRIC UNIT

ABSTRACT

Introduction: Alcohol is the leading substance abuse among adolescents, and is associated with risk behaviours, school and family problems and dependency.

Objectives: To characterize the profile and pattern of alcohol consumption in the adolescents admitted for alcohol intoxication in the paediatric emergency department in Tondela-Viseu Hospital Center, Viseu.

Methods: Retrospective descriptive study of the admissions of adolescents in the emergency paediatric department, with the diagnosis of alcohol intoxication during a five years' period (January 2006 – December 2010).

Results: Seventy-four teenagers (aged 11 to 17 years/ mean age: 15 years) were admitted with the diagnosis of acute alcohol intoxication, 77% male. The main context of alcohol abuse was with friends, at parties, and mostly distilled spirits drinks.

On admission the average Glasgow Scale score was 12 (inferior to eight in 7%). The average blood alcohol level at admission was 1.78 g/l, with a maximum of 3.47 g/l. Consumption of other drugs was found in 10% of cases. The more frequent- co-morbidities were abrasion, lesions and minor head injuries; only one case of supra-orbital fracture. Only seven cases required hospitalization over 24hours.

Discussion and conclusions: Alcohol abuse in adolescents admitted to our service was experimental and in group. Major concerns are the high rates of alcohol level and the exposure to risk, including accidents. There weren't high rates of of use of other drugs.

Key-words: Adolescence, alcohol, risk behaviours, substance abuse.

RESUMO

Introdução: O álcool é a droga de abuso mais consumida entre os adolescentes, levando a acidentes, comportamentos de risco, problemas escolares e familiares e dependência.

Objetivos: Caracterizar o perfil e o padrão de consumo de álcool dos adolescentes admitidos por intoxicação alcoólica no serviço de urgência pediátrico do Centro Hospitalar Tondela--Viseu.

Métodos: Estudo retrospetivo descritivo dos casos de adolescentes entre os 11 e 17 anos e 364 dias admitidos no serviço de urgência pediátrico do Centro Hospitalar Tondela-Viseu com o diagnóstico de intoxicação alcoólica aguda entre Janeiro 2006 e Dezembro de 2010 (cinco anos).

Resultados: Foram admitidos 74 adolescentes com diagnóstico de intoxicação alcoólica aguda, com idade média de 15 anos e maioritariamente do sexo masculino. O contexto dominante foi festivo, com colegas, preferindo as bebidas destiladas.

Na admissão a pontuação pela Escala de Glasgow foi em média 12 (7% casos com Glasgow inferior a oito). A taxa de alcoolemia média à entrada foi de 1,78g/l, com um máximo de 3,47g/l. Detetaram-se consumos de outras drogas em 10% dos casos. Como comorbilidades predominaram as lesões tipo escoriações e traumatismos cranianos leves; apenas um caso de fratura supraorbitária. Apenas sete casos necessitaram de internamento superior a 24 horas.

Discussão e conclusões: Os consumos dos adolescentes admitidos no nosso serviço são experimentais, em grupo, preocupando as altas taxas de alcoolemia e a exposição ao risco, nomeadamente acidentes. Não se verificaram taxas elevadas de outros consumos.

Palavras-chave: Adolescência, alcoolismo, comportamentos de risco, consumos.

Nascer e Crescer 2014; 23(1): 8-11

[I] S. Pediatria, CH Tondela-Viseu, 3504-509 Viseu, Portugal.
sofiaires@gmail.com; rod.sergio@hotmail.com;
mariajosecalix@gmail.com; luxalfigueiredo@gmail.com;
alziramaria2615@gmail.com

INTRODUÇÃO

O álcool é a droga mais consumida entre os adolescentes, provocando graves consequências imediatas e outras mais tardias. A curto prazo, a referir os acidentes/traumatismos, os comportamentos sexuais de risco (gravidez indesejada, doenças sexualmente transmissíveis, violação) e a violência. Em consumos periódicos ou mantidos, podem ainda surgir problemas escolares (mau aproveitamento escolar e absentismo), problemas familiares, depressão/ suicídio e, até mesmo, dependência física e psicológica [1]. Estima-se que, na União Europeia, ocorram 195 000 mortes por ano relacionadas com o consumo de álcool, com predomínio do sexo masculino e na faixa etária entre os 15 e os 29 anos. Na sinistralidade rodoviária portuguesa foram registadas 305 mortes em 2007 atribuíveis ao álcool [2].

Dados do Instituto da Droga e Toxicodependência confirmam que o início de consumo de bebidas alcoólicas, entre os 15 e os 17 anos, tem aumentado nos últimos dez anos, passando de 30% em 2001 para 40% em 2007, com alguns jovens a ingerir álcool regularmente [2]. O início de consumo de álcool antes dos 15 anos aumenta em quatro vezes o risco de alcoolismo no futuro, relativamente aos que iniciam o consumo mais tarde, aos 21 anos [3].

São conhecidos alguns fatores de vulnerabilidade para esta situação, entre eles, encontram-se os padrões familiares: filhos de pais alcoólicos têm maior risco de consumir álcool excessivamente no futuro. Adolescentes com comportamento antissocial, baixa autoestima, baixo rendimento escolar, excluídos por pares ou família ou com amigos com consumos ilícitos, bem como adolescentes com co-morbilidades como depressão, história de abuso físico ou Perturbação de Hiperatividade e Défice de Atenção, são mais vulneráveis [3].

A pressão publicitária, os padrões culturais, sabendo-se que o consumo de álcool é bem aceite e tolerado no nosso país, e a pressão do grupo, privilegiando o consumo alcoólico como forma de aceitação do grupo ou como meio de diversão, atraem os adolescentes para a utilização de álcool [3].

O tipo de consumo mais popular entre os adolescentes de todo o mundo é o chamado “binge-drinking”, que consiste na ingestão de várias bebidas num curto espaço de tempo de elevado teor alcoólico, atingindo rapidamente um estado de embriaguez [2]. De salientar que as bebidas mais em voga atualmente têm um alto teor de álcool que vão desde cerca de 20% nos licores até 85% no caso do absinto.

Apesar da dependência alcoólica nos adolescentes ser rara, dado o tipo de consumo ser preferencialmente esporádico, devemos suspeitar de abuso de álcool em adolescentes se houver história de intoxicações agudas frequentes, se tolerarem grandes quantidades de álcool, se não conseguem parar ou reduzir o consumo, se ocorrer amnésia circunstancial associada a consumos, se mantêm consumos apesar de todas as advertências e se dão prioridade ao álcool em detrimento da escola/família/ atividades de lazer [3].

Clinicamente, a intoxicação alcoólica apresenta um largo espectro de manifestações que vão desde agitação e desinibição, passando pela diminuição da coordenação motora, hipotermia e hipoglicemia, até coma e falência respiratória. O grau de alteração do estado de consciência está diretamente relacionado com a alcoolémia [4]!

A Academia Americana de Pediatria recomenda a discussão dos riscos com os jovens, bem como o rastreio do consumo de álcool em cada consulta de adolescência [3]. Estudos mostram que uma breve entrevista motivacional só com o adolescente tem-se mostrado eficaz na redução do consumo de álcool [5].

Em Portugal, foi criado um fórum de discussão, integrado no Plano Nacional para a Redução dos Problemas Ligados ao Álcool, em parceria com a Comissão Europeia, onde serão debatidos vários aspetos sobre esta problemática, tendo como objetivos a redução do consumo entre os jovens e durante a gravidez e amamentação, entre outros [6].

Uma vez que a idade pediátrica admitida no nosso hospital é até aos 18 anos e, dado não haver estudos portugueses sobre esta problemática, pareceu-nos pertinente caracterizar a nossa população adolescente quanto ao consumo de álcool. Assim, com este trabalho pretende-se caracterizar o perfil e o padrão de consumo de álcool dos adolescentes admitidos por intoxicação alcoólica no serviço de urgência pediátrico do Centro Hospitalar Tondela-Viseu, Viseu.

METODOLOGIA

Foi realizado um estudo retrospetivo descritivo dos casos de adolescentes entre 11 e 17 anos e 364 dias admitidos no serviço de urgência do Centro Hospitalar Tondela-Viseu com o diagnóstico de intoxicação alcoólica e internados na Unidade de Internamento de Curta Duração, entre Janeiro 2006 e Dezembro de 2010 (cinco anos).

Para tal, foram consultadas as fichas de urgência destes adolescentes, estudando as variáveis: idade, sexo, dia e hora de vinda ao serviço de urgência, contexto, quantidade e qualidade de ingestão alcoólica, Escala Glasgow/estado clínico na admissão, episódios prévios, lesões associadas, presença de acompanhante, contexto familiar, exames auxiliares de diagnóstico realizados e seus resultados, tratamento e destino após alta.

RESULTADOS

Foram admitidos 74 adolescentes na Unidade de Internamento de Curta Duração no período em estudo, sendo a maioria do sexo masculino (77%), em período nocturno (54%) e com idade média de 14,6 anos, com mínimo de 12 e máximo de 17 anos. Verificou-se um predomínio de intoxicações em dias festivos, fim-de-semana ou férias, correspondendo a 65% das admissões. A maioria dos consumos (58%) foi realizada em contexto de festa com amigos ou colegas mas em 20% dos casos o consumo ocorreu na escola. Ainda assim, 11% dos adolescentes consumiram em casa ou em reuniões familiares (Figura 1).

As bebidas mais consumidas foram as bebidas destiladas em 82,5%, sendo na maioria dos casos utilizadas misturas de bebidas/”shots”(51%). Em segundo lugar surge o consumo de whisky (16%) e em terceiro consumo de vodka (10%) e vinho (10%) (Figura 2).

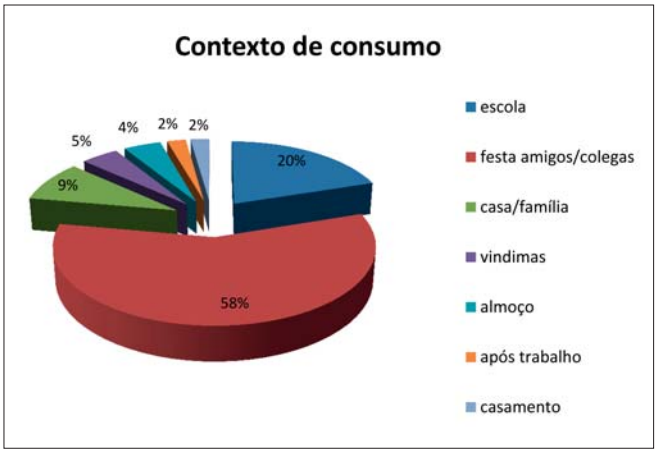

Figura 1 – Contexto de consumo

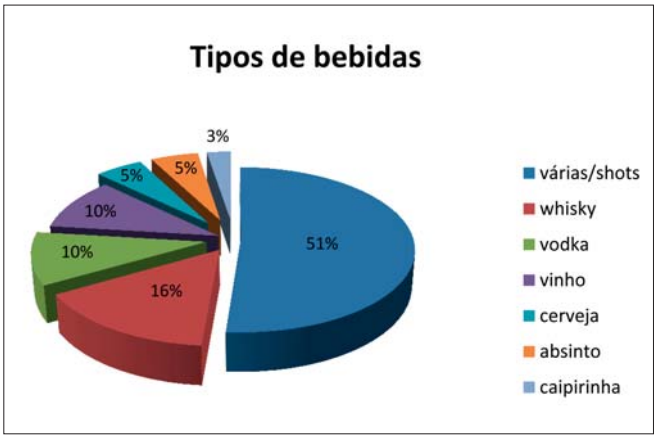

Figura 2 – Distribuição do tipo de bebidas consumidas

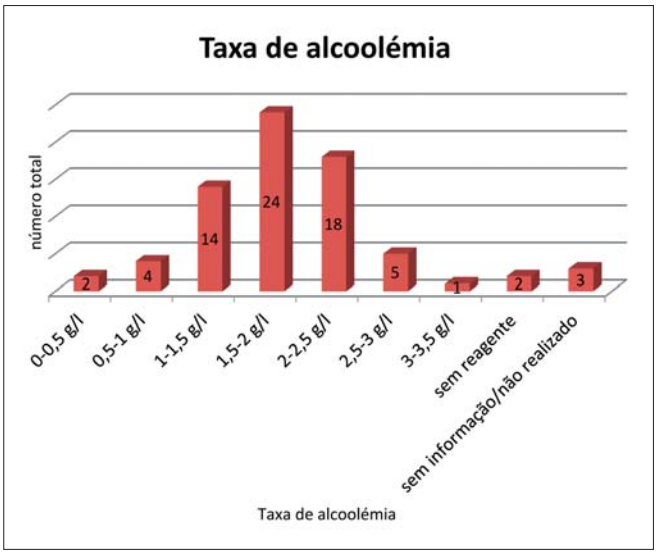

Figura 3 – Distribuição da taxa de alcoolémia

À admissão, 8% apresentava uma Escala de Coma de Glasgow (ECG) inferior a oito, 23% entre oito e 11 e os restantes igual ou superior a 12, registando-se um valor mínimo na ECG de três. O valor médio atribuível à ECG foi de 12. Clinicamente, as perturbações gastrointestinais como náuseas e vómitos (42%) e as alterações ligeiras da consciência (32%) foram as apresentações mais frequentes. Ainda assim, registaram-se quatro casos de alterações graves da consciência (ECG inferior a oito) e dois casos de hipotermia.

Ocorreram lesões em 20 casos (27%), sendo as mais frequentes as escoriações (30%), os traumatismos crânio-encefálicos ligeiros (20%) e as quedas (15%). Foram registados três casos de traumatismo com fratura associada, ocorrendo, no caso mais grave, fratura do teto da órbita.

Nos antecedentes, salientam-se cinco casos (6,7%) com episódios prévios de intoxicação, dos quais dois casos de ingestão medicamentosa voluntária e três casos de intoxicação alcoólica. Foram registadas comorbilidades em dois casos: um caso de epilepsia e outro de anorexia nervosa.

Foram identificados nove casos (12,2%) de jovens inseridos em famílias disfuncionais, dos quais um jovem sinalizado previamente pela Comissão de Proteção de Crianças e Jovens, um filho de pai alcoólico, um jovem que abandonou a escola, e um jovem que não vive com os progenitores.

A maioria dos jovens foi trazida à urgência pelos familiares (29,7%), bombeiros (25,7%) ou INEM (18,9%), bem como transferidos de outras instituições (16,2%). Em seis casos (8,1%) os jovens foram acompanhados por um funcionário da escola e outros seis por colegas.

Em 69 casos (93,2%) foram realizados testes de alcoolemia, registando-se um valor médio de 1,78 g/l, com um mínimo de 0,02 g/l e máximo de 3,47 g/l (figura 3). Apenas 53% dos casos foram submetidos a pesquisa de drogas de abuso na urina, revelando-se positiva em 10% dos casos (5% com benzodiazepinas positivas e outros 5% com canabinóides positivos).

Todos realizaram fluidoterapia endovenosa e ficaram em vigilância. Em sete casos a vigilância prolongou-se mais de 24 horas. À data de alta, 24% dos adolescentes foram referenciados à consulta, maioritariamente para a consulta de Medicina do Adolescente.

DISCUSSÃO

Verificou-se um predomínio de intoxicações alcoólicas entre os jovens do sexo masculino e em idades mais jovens, com uma média de idade de 14,6 anos, pondo em causa o cumprimento da legislação portuguesa que proíbe a venda de bebidas alcoólicas a menores de idade. Para além das manobras que os jovens possam utilizar para contornar a lei, nomeadamente recorrendo a bebidas trazidas de casa ou pedindo a colegas mais velhos para comprarem as bebidas, poderá, em alguns casos, não estar a ser cumprida a lei.

Este estudo veio corroborar que a experimentação/ curiosidade corresponde ao tipo de consumo alcoólico mais frequente entre os adolescentes, geralmente em contexto festivo nomeadamente entre colegas, e em épocas festivas ou fins-de-sema-

na. No entanto, uma preocupante percentagem de adolescentes (20%) confessou ter consumido álcool dentro do recinto escolar, levantando problemas em relação à vigilância no recinto escolar. Alguns admitiram terem consumido em casa ou reuniões familiares, traduzindo a permissividade de algumas famílias face a esta temática, bem como alguma falta de vigilância em casa.

Alertamos para o consumo crescente de múltiplas bebidas com alto teor alcoólico, quer isoladamente quer misturadas ("shots"), que se tem divulgado entre os adolescentes, como também se verificou num estudo espanhol com 90,7% de consumo de bebidas de alto teor alcoólico [(1)]. Este tipo de consumo conduz a elevadas taxas de alcoolémia que se instalam rapidamente, sem que o adolescente se aperceba, ficando mais vulnerável aos riscos, nomeadamente de acidentes. De notar que a taxa de alcoolémia média verificada de 1,78g/l é muito superior à permitida atualmente pelo código da estrada (0,5g/l), apesar de ser semelhante à encontrada num estudo realizado num hospital de Barcelona (1,86g/l) [(1)].

Apesar de a maioria se apresentar no serviço de urgência com alterações ligeiras da consciência e vómitos, verificaram-se 7% de admissões com Escala Glasgow inferior a 8, demonstrando a gravidade de algumas situações.

Sabe-se que o contexto familiar é determinante nos consumos destes jovens assim como o modelo parental, tão importante nesta fase de mudança, crescimento e maturidade dos jovens. Neste estudo verificou-se que 12,2% das situações ocorreram em contexto familiar desfavorável, sendo a inserção em famílias disfuncionais fator de risco para o consumo [(3)].

No nosso hospital, todos os jovens com antecedentes de consumos prévios ou consumos aditivos, comorbilidades, comportamentos de risco ou inseridos em contextos familiares/escolares desfavoráveis são enviados para a consulta de Medicina do Adolescente, onde serão abordados os riscos e consequências dos consumos/comportamentos de risco.

CONCLUSÃO

O álcool é uma droga de fácil acesso, apelativa e o seu uso é facilitado pelos padrões culturais permissivos face a esta problemática. No entanto, não devemos esquecer que a ingestão alcoólica está fortemente relacionada com acidentes/traumatismos na adolescência, bem como problemas escolares e psicológicos, causando morbi-mortalidade nesta faixa etária.

Os adolescentes são um grupo vulnerável ao consumo de álcool uma vez que estão numa fase de experimentação e curiosidade, sentem-se imunes aos riscos, e são sujeitos à pressão dos colegas para se sentirem integrados num grupo. Dado se encontrarem numa fase de crescimento e desenvolvimento, são também mais vulneráveis aos seus efeitos físicos. O consumo de álcool nesta fase poderá condicionar e restringir todo o potencial de desenvolvimento destes jovens, interferindo na sua qualidade de vida.

Assim, é de extrema importância abordar os consumos com os adolescentes em todas as oportunidades, quer em meio hospitalar, quer na comunidade, alertando para os seus riscos.

REFERÊNCIAS BIBLIOGRÁFICAS

1. Marcos NS, Constanti VA, Maza V, Barcenilla AI, Costa JM, Cubells CL. Consultas por intoxicacion etílica aguda en un servicio de urgencias pediátricas. An Pediatr (Barc) 2009;70:132-6.
2. Plano nacional para a redução dos problemas ligados ao álcool 2010 – 2012, Instituto da Droga e Toxicodependência. (acedido em Janeiro de 2011). Disponível em: http://www.idt.pt/PT/IDT/RelatoriosPlanos/Documents/2010/PNPRPLA_2010-2012.pdf
3. Committee on Substance Abuse. Alcohol Use and Abuse: a pediatric concern. Pediatrics 2001; 108:185-9.
4. Baum C. Ethanol intoxication in children: Epidemiology, estimation of toxicity and toxic effect. 2009 (atualizado em 2010). Disponível em: www.uptodate.com.
5. Tripodi SJ, Bender K, Litschge C, Vaughn MG. Interventions for reducing adolescent alcohol abuse – a meta-analytic review. Arch Pediatric Adolesc Med 2010;164:85-91.
6. Plano Nacional para a Redução dos Problemas Ligados ao Álcool, Instituto da Droga e Toxicodependência. (acedido em Agosto 2013) . Disponível em: http://www.portaldasaude.pt/NR/rdonlyres/DFF7BEF4-9F5F-4470-B058--8376F8644B16/0/PlanoNacionalPLA202009II.pdf

ENDEREÇO PARA CORRESPONDÊNCIA

Sofia Aires
Centro Hospitalar Tondela-Viseu
Serviço de Pediatria
Av. Rei D. Duarte
3504-509 Viseu, Portugal
e-mail: sofiaires@gmail.com

Recebido a 12.05.2013 | Aceite a 14.01.2014

NASCER E CRESCER
revista de pediatria do centro hospitalar do porto
ano 2014, vol XXIII, n.º 1

Recém-nascido no Serviço de Urgência – casuística do ano 2011 de um Centro Hospitalar

Ana Ratola[I]; Marta Machado[I]; Ângela Almeida[I]; Daniela Pio[I]; Sílvia Almeida[I]

NEWBORN INFANT IN THE EMERGENCY DEPARTMENT – CASE SERIES OF 2011 IN A HOSPITAL CENTER

ABSTRACT

Introduction: The birth of a child is a challenge for parents. Thus, during the neonatal period many questions arise to parents, leading to frequent visits to the Emergency Department (ED), often unjustified from a clinical point of view.

Objectives: Characterization of newborn visits to the paediatric ED for a 12 months' period, and evaluation of the need for emergency paediatric care..

Material and methods: Retrospective study of all neonates' visits to the ED in our hospital from January to December 2011, analysing clinical and demographic data.

Results: During the study period, a total of 394 neonates were admitted in the ED (20% visited more than once), representing 1,3% of all paediatric visits; 20% were referred by health professionals. The main causes of ED utilisation were alimentary tract complaints (31%), dermatological issues (18%), jaundice (17%) and respiratory symptoms (15%). Diagnostic tests were required in 44%, mostly transcutaneous bilirubin measurement and urine analysis. Only 18% of the patients received treatment. The most frequent diagnoses were benign neonatal pathology and healthy care child issues in 57% of cases (n=283). The majority of neonates (75,6%) was discharged. 56,8% of mothers were primiparous and the median maternal age was 30 years. Half of the mothers with known literacy skills, studied during more than nine years.

Conclusions: Most neonatal utilisation of emergency paediatric services is due to non-urgent conditions that could be managed in primary care. We underline the importance of proper support and education of mothers during pregnancy and neonatal period. Nevertheless due to the lack of specificity of the neonatal symptoms, paediatricians must be alert to rule out severe disease.

Key-words: Access to health care, newborn infant, paediatric emergency department.

RESUMO

Introdução: O nascimento de um filho é um desafio para os pais. Assim, no período neonatal, surgem frequentemente dúvidas que motivam a ida ao Serviço de Urgência (SU), muitas vezes sem justificação clínica.

Objetivos: Caracterizar as admissões de recém-nascidos (RN) no SU num período de 12 meses e avaliar a justificação do atendimento pediátrico urgente.

Material e métodos: Análise retrospetiva dos episódios de urgência dos RN que recorreram ao nosso hospital entre Janeiro e Dezembro de 2011.

Resultados: No período em estudo, recorreram 394 RN (20% foram observados em mais do que uma ocasião), representando 1,3% das admissões no SU Pediátrico; 20% referenciados por profissionais de saúde. Os principais motivos de recurso foram queixas gastrointestinais (31%), lesões cutâneo-mucosas (18%), icterícia (17%) e queixas respiratórias (15%). Foram realizados exames complementares em 44% das admissões, sendo os mais frequentes, bilirrubina transcutânea e análise de urina. Instituiu-se terapêutica em 18% dos casos. Os diagnósticos mais frequentes corresponderam a patologia neonatal benigna e problemas de puericultura em 57% dos casos (n=283). A maioria dos RN (75,6%) teve alta para o domicílio. A mediana da idade materna foi de 30 anos e 58,6% eram primíparas. Metade das mães cuja escolaridade foi conhecida tinham concluído o nono ano.

Conclusões: A maioria dos recursos ao SU hospitalar no período neonatal corresponde a situações não urgentes que poderiam ser resolvidos nos Cuidados Primários de Saúde. Salienta-se a importância do esclarecimento das mães durante a gravidez e período neonatal. Por outro lado, a inespecificidade de sintomas nesta faixa etária exige um maior nível de alerta para as situações potencialmente graves.

Palavras-chave: Acesso a cuidados de saúde, recém-nascido, urgência pediátrica.

Nascer e Crescer 2014; 23(1): 12-16

[I] S. Pediatria, U. Aveiro, CH Baixo Vouga, 3814-501 Aveiro, Portugal.
anaratola@hotmail.com; marta.scamachado@gmail.com; angela.p_almeida@live.com.pt; danielabpio@gmail.com; smsalmeida@sapo.pt

INTRODUÇÃO

Para os pais, receber um recém-nascido (RN) é enfrentar novos desafios. O período neonatal é uma fase de sucessivas descobertas, mas simultaneamente de dúvidas e preocupações acrescidas quer de carácter médico, quer no âmbito da puericultura. Vários estudos mostram a crescente tendência dos pais para procurarem respostas às suas múltiplas questões nos Serviços de Urgência (SU) Pediátrica[1-3].

Alguns dos fatores que parecem contribuir para a insegurança materna neste período de adaptação são a alta precoce após o parto, com consequente redução do tempo de esclarecimento das puérperas na maternidade, o atraso na primeira consulta nos Cuidados de Saúde Primários (CSP), muitas vezes motivado pela não atribuição de Médico de Família, a idade materna inferior a 21 anos e a primiparidade. Do mesmo modo, as alterações sociais das últimas décadas, com tendência à criação de pequenos núcleos familiares, nomeadamente monoparentais, sem o apoio e partilha de experiências da família alargada podem favorecer a sensação de isolamento face a essa nova realidade que é ter um recém-nascido em casa[1,3,4].

Por outro lado, salientam-se as características particulares desta faixa etária, em que o RN enfrenta importantes adaptações fisiológicas à vida extra-uterina. A imaturidade e inespecificidade dos sintomas exige um maior nível de alerta para a suspeição de doenças potencialmente graves, por parte dos profissionais de saúde.

No sentido de otimizar os recursos e os serviços oferecidos a esta população e evitar a exposição desnecessária dos RN a doenças infeciosas transmissíveis existentes no ambiente hospitalar, é fundamental que os pais estejam convenientemente informados das características normais de um recém-nascido saudável, bem como dos sinais de alarme[5].

OBJETIVOS

Caracterizar as admissões de RN no SU num período de 12 meses. Identificar situações de recurso ao SU que poderiam ser evitadas, adequar estratégias que permitam reduzir a proporção de atendimentos desnecessários no período neonatal e rever as condições de atendimento no SU, de forma a minimizar a exposição dos RN a potenciais agentes infeciosos.

MATERIAL E MÉTODOS

Análise retrospetiva dos episódios de urgência dos RN que recorreram a um Hospital Nível 2 entre Janeiro e Dezembro de 2011. As variáveis analisadas foram: idade, sexo, motivo de vinda à urgência, referenciação, meios auxiliares de diagnóstico, diagnóstico, terapêutica e destino. As informações colhidas foram registadas numa base de dados utilizando o programa informático *Microsoft Office Excel 2007®*. Foi também utilizado o programa estatístico *SPSS 20.0*, comparando-se dados qualitativos através do teste de qui-quadrado. Aceitou-se como nível de significância um valor de $p<0,05$.

RESULTADOS

- Caracterização da população

No período em estudo ocorreram 37479 admissões no SU Pediátrico. Destas, 493 integravam-se no período neonatal. No total foram admitidos 394 RN, no entanto, 79 recorreram ao SU por mais do que uma ocasião (61 RN duas vezes, 16 RN três vezes e dois RN quatro vezes).

Do total de RN, 329 (84%) nasceram no Centro Hospitalar do Baixo Vouga.

Não se verificou um padrão de distribuição sazonal. Ocorreu um maior número de visitas no mês de Março (Gráfico 1).

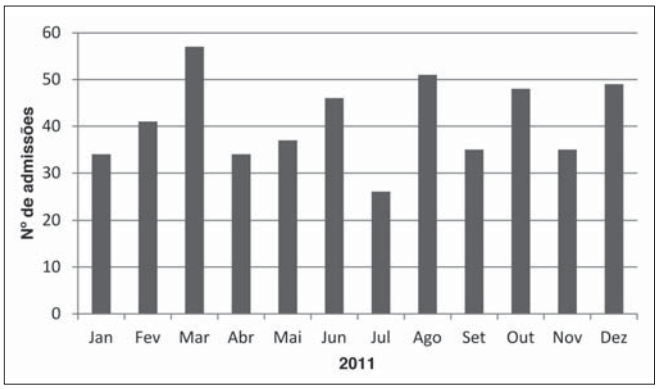

Gráfico 1 – Distribuição das admissões no SU no período neonatal em 2011.

A maioria dos RN era do género masculino (54%). A mediana das idades de recurso foi de 13 dias. Não se assistiu a uma diminuição progressiva do recurso à urgência ao longo do período neonatal. Registaram-se mais admissões (38%) na segunda semana de vida e menos (26%) na terceira (Gráfico 2).

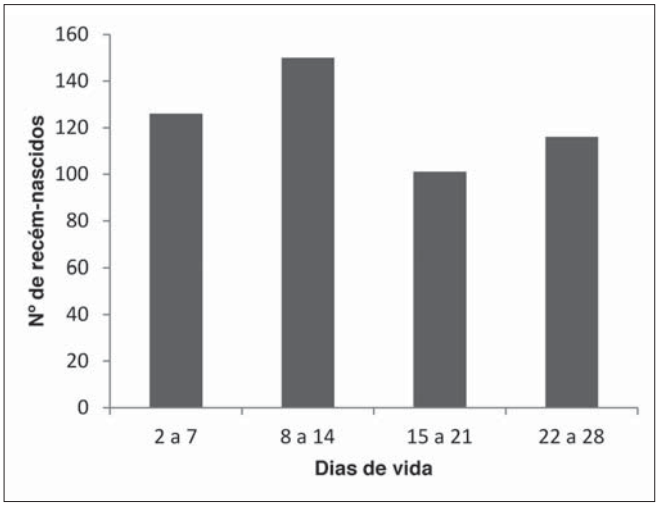

Gráfico 2 – Número de visitas ao SU distribuídos pelas quatro semanas de vida.

,

O tipo de parto foi conhecido em 369 RN, 66% ocorreu por via vaginal (39% eutócico e 27% por fórceps e/ou ventosa). Os restantes foram por cesariana.

Obteve-se informação relativa à idade gestacional em 372 RN. Destes, 91,2% eram de termo. Quanto à alimentação, conseguiu apurar-se em 350 RN e 75% faziam leite materno em exclusivo na data de admissão no SU.

Relativamente às características maternas, foi conhecida a idade em 363 mães, sendo a mediana de 30 anos (mínimo 16, máximo 46 anos) e 8,6% tinham idade inferior a 21 anos. Cinquenta e oito por cento das mães eram primíparas (217/371). Apenas se obteve informação acerca da escolaridade em 238 mães, sendo que 52,9% apresentavam habilitações superiores ao 9º ano de escolaridade (Tabela 1).

Tabela 1 – Características da População

Características	n (%)
Tipo de Parto	**369**
Eutócico	144 (39%)
Cesariana	125 (34%)
Fórceps e/ou Ventosa	100 (27%)
Idade Gestacional	**376**
Termo	343 (91%)
Pré-termo	33 (9%)
Alimentação	**350**
LM em exclusivo	262 (75%)
Aleitamento misto	67 (19%)
Leite adaptado	21 (6%)
Idade Materna	**363**
< 21 anos	31 (8,5%)
≥ 21 anos	332 (91,5%)
Paridade	**371**
Mãe primípara	217 (58%)
Mãe multípara	154 (42%)
Escolaridade Materna	**238**
1º ciclo do ensino básico	7 (3%)
2º ciclo do ensino básico	40 (17%)
3º ciclo do ensino básico	75 (31%)
Ensino secundário	52 (22%)
Ensino superior	64 (27%)

Abreviatura: LM – Leite materno

- Referenciação ao SU

A iniciativa da visita ao SU foi dos pais em 80% (394/493) das admissões. Os restantes casos foram referenciados por profissionais de saúde: centro de saúde (49), reavaliação de crianças já observadas previamente no hospital (30), pediatra assistente (9) e outro profissional de saúde, incluindo a linha Saúde 24 (11).

- Motivo de recurso ao SU

Os motivos de admissão foram divididos em sete grupos: gastro-intestinais (29%), cutâneo-mucosos (18%), icterícia (16%), respiratórios (14%), choro (6%), febre (2%), outros motivos (14%), (Tabela 2).

Tabela 2 – Motivos de recurso ao serviço de urgência pediátrico pelos recém-nascidos

Motivo	Nº	Motivo	Nº
Gastrointestinal/alimentar	143	Choro isolado/irritabilidade	30
Alteração trânsito intestinal	45		
Vómitos/regurgitações	39	Febre	11
Dificuldade alimentar	24	Outros motivos	69
Má progressão ponderal	19	ALTE/Engasgamento	14
Noção de dor abdominal	16	Tumefações (inguino-escrotal, parietal, cervical, umbilical)	10
Cutâneo/Mucosas	90	Hipertrofia mamária	9
Alterações coto umbilical	30	Diminuição de movimentos MS	6
Lesões oculares	25	Micção alaranjada	3
Lesões cutâneas	24	Prostração	3
Lesões mucosa oral	9	Hemorragia genital	2
Alterações ungueais	2	Secreção auricular	2
Icterícia	77	Queda	2
Respiratório	73	Movimentos ritmados dos membros	2
Obstrução nasal, tosse, rinorreia	52	Torcicolo	1
Noção de dificuldade respiratória	21	Convocados para repetir análises	7
		Outro	8

Abreviaturas: ALTE – *Apparen Life-Threatening Events* (evento ameaçador de vida); MS – Membro superior

- Exames auxiliares de diagnóstico

Não foi realizado qualquer exame auxiliar de diagnóstico (EAD) em 56% das admissões.

As restantes crianças realizaram: avaliação de bilirrubina transcutânea (24%), análise de urina (23%), análises de sangue (19%), pesquisa de Vírus Sincicial Respiratório (VSR) nas secreções respiratórias (16%), cultura de exsudato ocular (5%), radiografia torácica (2,5%), análise de líquido cefalo-raquidiano (1,5%), entre outros (9%).

Verificámos que foi realizado maior número de EAD nos RN referenciados por profissionais de saúde do que nos levados por iniciativa dos pais (p<0,05).

- Diagnósticos (Tabela 3)

Os principais diagnósticos aquando da alta foram icterícia (37,9%), sendo que 18/77 necessitaram de fototerapia. Seguiram-se as infeções respiratórias: rinofaringites (29,1%) e infeções respiratórias das vias aéreas inferiores (10,3%). Posteriormente salientam-se as cólicas do primeiro trimestre (19,7%),

falsa diarreia/obstipação do RN (16,5%), alterações não patológicas do coto umbilical (13,7%), incluindo granulomas e aspeto exsudativo após a queda, sem sinais inflamatórios e refluxo gastro-esofágico (12,9%).

Os 11 RN que foram admitidos por febre tiveram os seguintes diagnósticos na alta: Pielonefrite aguda por *E. coli* (4), Sépsis (3), Infeção vírica provável (2), Meningite (1) e Bronquiolite (1).

- Terapêutica

Foi instituída terapêutica em 18% dos RN, da qual se destaca: fototerapia, antibioterapia, antivírico (aciclovir), oxigenoterapia e fluidoterapia.

Nos restantes casos salientam-se os conselhos de puericultura dados aos pais, nomeadamente tranquilização da família, ensino da técnica de aleitamento materno e medidas anti-refluxo.

- Orientação

Dos RN observados, 76% tiveram alta para o domicílio. Foram internados 18% pelos seguintes motivos: 29 por infeção respiratória (20 dos quais com pesquisa positiva para VSR nas secreções respiratórias), icterícia com necessidade de fototerapia (18), ALTE/engasgamento (9), vómitos/refluxo gastro-esofágico (RGE) (8), dificuldades alimentares (7), pielonefrite (6), sépsis (3), má progressão ponderal (1), gastroenterite aguda por rotavírus (1), varicela (2), meningite (1), traumatismo crânio-encefálico (1), abcesso sacrococcígeo (1), hipotermia (1) e fissura anal (1).

Dezoito RN (5%) foram reavaliados no SU, dois foram referenciados à Consulta de Pediatria por fratura da clavícula e diminuição da mobilidade do membro superior, um para a Consulta de Fisiatria por paralisia do plexo braquial, um para a Consulta de Cirurgia por hérnia inguinal e um para a Consulta de ORL por otite média aguda. Foi necessária a transferência para Hospital Nível 3 de 1% dos casos: três RN por apresentarem hérnia inguinal encarcerada, um por apneias em contexto de infeção respiratória por VSR, um por convulsões e outro RN com fenda palatina, por hemorragia bucal.

Comparando as admissões dos RN por iniciativa dos pais, com os que foram referenciadas por profissionais de saúde, verificámos que não houve diferença estatisticamente significativa no número de internamentos.

Tabela 3 – Diagnósticos dos recém-nascidos na alta do serviço de urgência pediátrico

Patologia benigna/puericultura	n=283	Outros diagnósticos	n=210
Cólicas	49	Icterícia (fototerapia em 18)	77
Falsa diarreia/obstipação	41	Rinofaringite (7 VSR+)	59
Alteração umbilical não patológica	34	Bronquiolite/Pneumonia (12 VSR+)	21
RGE	32	ALTE/engasgamento	9
Conjuntivite	22	Fratura clavícula/PPB	6
Hipogalactia materna	22	MPP	6
Crosta láctea/dermatite	10	Pielonefrite	6
Candidíase oral/perineal	9	Hérnia inguinal (3 encarceradas)	5
Hipertrofia mamária	8	Sépsis	3
Eritema tóxico	4	Varicela	3
Acne neonatal	3	OMA	2
Crise genital (Hemorragia vaginal)	3	GEA (1 rotavírus+)	2
Cefalo-hematoma	3	Meningite	1
Obstrução canal lacrimal	2	Convulsões	1
Cristais de ácido úrico na urina	1	Mastite	1
Hidrocelo	1	Abcesso sacrococcígeo	1
Sem doença/Ansiedade materna	39	Outros	7

Abreviaturas: RGE – Refluxo Gastro-Esofágico; VSR – Vírus Sincicial Respiratório; ALTE – evento ameaçador de vida; PBP – Paralisia do Plexo Braquial; MPP – Má Progressão Ponderal; OMA – Otite Média Aguda; GEA – Gastroenterite Aguda

DISCUSSÃO E CONCLUSÕES

O recurso à urgência hospitalar no período neonatal muitas vezes não tem justificação clínica, podendo a maioria das situações ser orientada nos CSP.

Neste estudo, a afluência de RN ao SU representou cerca de 1% do total de crianças admitidas.

Os principais motivos de consulta foram relacionados com a puericultura e patologia benigna do RN, em 57% das visitas, o que está de acordo com outros estudos nacionais e internacionais[1,2,4,5].

Dos RN observados, 76% tiveram alta para o domicílio e em 82% não houve necessidade de instituir terapêutica, o que mais uma vez reforça o facto de não corresponder a patologia com necessidade de resolução num SU. Foram internados 18% dos RN, número ligeiramente superior aos 11% obtidos por Cunha *et al* noutro estudo publicado no nosso país.

A percentagem de internamentos foi semelhante nos referenciados e nos não referenciados. No entanto, o número de EAD foi muito superior nos referenciados (67%/38%), obtendo-se uma relação estatisticamente significativa, o que parece apoiar a utilidade de uma triagem pré-hospitalar (nomeadamente nos CSP).

O facto de ocorrer este elevado número de recursos desnecessários, coloca o RN em risco de contrair doenças infeciosas e consome tempo aos profissionais de saúde, que em contexto de urgência deveriam estar disponíveis para resolução de situações clinicamente mais graves.

As razões desta afluência ao SU podem ser várias. Contudo, a inexperiência parental parece ser uma das possíveis justificações. A maioria das crianças (66%) nasceu por via vaginal, o que determina menor duração do internamento na maternidade, podendo implicar menos oportunidades de esclarecimento. Constatámos também que a maioria das mães são primíparas, mas têm idade superior a 21 anos e um nível de escolaridade médio/alto, ao contrário de outros estudos[1,2].

Salientamos as limitações desde estudo inerentes à análise retrospetiva não tendo sido possível recolher informação para a totalidade dos RN acerca das características da população, o que o torna menos preciso.

Apesar de tudo, a inespecificidade de sintomas nesta faixa etária exige um nível de alerta especial para as situações potencialmente graves. Neste sentido, foram reavaliados vários RN (8%) que tinham sido observados inicialmente na maternidade ou no SU. Podemos questionar este número considerável de

reavaliações no SU, tendo em conta o risco de doenças nosocomiais num grupo etário tão vulnerável. No entanto, é de referir que nos casos de icterícia, as crianças seguem imediatamente para a Unidade de Cuidados Intermédios Neonatais onde é avaliada a bilirrubina transcutânea. Nos restantes RN tenta-se que o tempo de permanência no SU seja o mínimo e que fiquem mais resguardados das patologias infeciosas.

Assim, salientamos a importância de investir no esclarecimento e apoio dos pais durante a gravidez e no período neonatal, em ambulatório, nomeadamente através de visitas domiciliárias e aconselhamento telefónico.

É também importante apostar na formação dos profissionais de saúde que intervêm de forma ativa nos primeiros tempos de vida da criança (maternidade, CSP, entre outros). Consideramos fundamental uma boa articulação entre os CSP e os hospitalares.

REFERÊNCIAS BIBLIOGRÁFICAS

1. Cunha J, Nunes F, Nunes M, Azeredo P. Recém-nascidos na Urgência Pediátrica Hospitalar. Acta Pediatr Port 2007; 38:235-40.
2. Millar K, Gloor JE, Wellington N, Joubert GI. Early neonatal presentations to the pediatric emergency department. Pediatr Emerg Care 2000; 16:145-50.
3. Pio D, Zenha R, Diogo C, Pinhal M. Urgências no primeiro mês de vida - experiência de um hospital distrital. Juvenil Revista Médica de Pediatria 2009; 16:85-8.
4. Pomerantz WJ, Schubert CJ, Atherton HD, Kotagal UR. Characteristics of nonurgent emergency department use in the first 3 months of life. Pediatr Emerg Care 2002; 18:403-8.
5. Fernández-Ruiz C, de la Maza VTS, Curcoy-Barcenilla AI, Lasuen-del-Omo N, Cubells CL. Asistencia a neonatos en el servicio de urgencias de un hospital pediátrico terciário. An Pediatr (Barc) 2006; 65:123-8.

ENDEREÇO PARA CORRESPONDÊNCIA

Ana Ratola
Centro Hospitalar Baixo Vouga
Serviço de Pediatria
Avenida Artur Ravara
3814-501 Aveiro, Portugal
e-mail: anaratola@hotmail.com

Recebido a 02.06.2013 | Aceite a 29.01.2014

NASCER E CRESCER
revista de pediatria do centro hospitalar do porto
ano 2014, vol XXIII, n.º 1

Parotidite recorrente idiopática na criança

Inês Nunes Vicente[I]; Mónica Oliva[I]

RECURRENT IDIOPATHIC PAROTITIS IN CHILDHOOD

ABSTRACT

Introduction: Recurrent idiopathic parotitis (RIP) is a frequent etiology of repeated inflammatory episodes of the parotid gland, in childhood.

Objectives: To review current literature on the etiology, clinical presentation, diagnosis and treatment of RIP.

Development: RIP is characterized by repeated episodes of swelling and pain in the parotid gland, usually accompanied by fever and malaise. Aetiology is multifactorial and, to date, unclear. Diagnosis is essentially clinical. Despite its benign character, recurrent parotitis can be a signal of other diseases, particularly in case of delayed onset of symptoms (from six-year--old) and bilateral involvement. The use of complementary tests should be individualized. Ultrasound is the diagnostic tool of choice and shows non-obstructive dilatation of glandular ducts (sialectasis). Treatment is mainly symptomatic. Prognosis is good with tendency to remission at puberty.

Conclusions: RIP is a benign and self-limited condition. However, recurrent parotitis episodes should prompt investigation for underlying diseases, particularly in cases of late onset of symptoms (after age six years) and bilateral involvement.

Key-words: child, parotid gland, recurrent parotitis.

RESUMO

Introdução: Na infância, a parotidite recorrente idiopática (PRI) é uma causa frequente de inflamação recorrente e autolimitada da glândula parótida.

Objetivo: O presente trabalho tem como objetivo fazer uma revisão bibliográfica atual sobre a etiologia, apresentação clínica, diagnóstico e tratamento da PRI.

Desenvolvimento: A PRI caracteriza-se por episódios repetidos de tumefação e dor parotídea habitualmente acompanhados de febre e mal-estar. A sua etiologia é multifatorial e, até hoje, pouco esclarecida. O diagnóstico é essencialmente clínico. Apesar do caráter benigno e autolimitado, a parotidite recorrente poderá ser uma manifestação de doenças subjacentes, em especial quando os episódios se iniciam a partir dos seis anos de idade e o atingimento é bilateral. O recurso a exames complementares deve ser ponderado caso a caso. A ecografia é o exame de eleição e evidencia dilatações não obstrutivas dos canais glandulares. O tratamento é sobretudo sintomático. O prognóstico é favorável com tendência para a remissão a partir da puberdade.

Conclusão: A PRI é uma entidade benigna e autolimitada. Contudo, face a episódios frequentes, deve ser pesquisada doença subjacente, especialmente quando o início dos episódios é posterior aos seis anos e o atingimento bilateral.

Palavras-chave: Criança, parótida, parotidite recorrente.

Nascer e Crescer 2014; 23(1): 17-20

[I] Pediatria Ambulatória, Centro Hospitalar e Universitário de Coimbra, 3000-602 Coimbra, Portugal.
inesnunesvicente@gmail.com; monicaoliva@net.sapo.pt

INTRODUÇÃO

A parotidite recorrente idiopática (PRI) consiste na inflamação recorrente e autolimitada da glândula parótida, geralmente associada ao aparecimento de dilatações (sialectasias) não obstrutivas dos canais glandulares[1,2]. Atinge preferencialmente crianças dos três aos seis anos de idade e é mais frequente no sexo masculino[3-5].

Em Portugal, após a introdução da vacinação contra o Paramixovírus no Programa Nacional de Vacinação em 1987, a parotidite epidémica é praticamente inexistente, excetuando-se surtos pontuais. Assim, apesar de se tratar de uma condição rara[3,4], a PRI passou a ser a causa mais frequente de tumefação parotídea[2,6] (Quadro I).

Quadro I – Parotidite recorrente - etiologias possíveis[4-8]

- Parotidite recorrente idiopática
- Malformações canaliculares: congénitas e adquiridas
- Infeções bacterianas com origem na cavidade oral
- Infeções víricas: EBV, CMV e Herpes simplex
- Hipossialia
- Imunodeficiência: défice de Imunoglobulina A e infeção por VIH
- Autoimunidade: síndrome de Sjögren, lúpus eritematoso sistémico, doença mista do tecido conjuntivo, sarcoidose
- Litíase (rara na criança)
- Trauma: mordedura do orifício de abertura do canal de Stensen, pneumoparotidite
- Genética
- Alérgica

Abreviaturas: EBV - vírus Epstein-Barr; CMV - citomegalovírus; VIH - vírus da Imunodeficiência Humana.

O presente trabalho tem como objetivo fazer uma revisão bibliográfica atual sobre a etiologia, apresentação clínica, diagnóstico e tratamento da PRI.

ETIOLOGIA E HISTOLOGIA

A etiologia da PRI é multifatorial e, até hoje, pouco esclarecida[5-9]. No entanto, as hipóteses que reúnem maior consenso defendem a diminuição do fluxo salivar devido à combinação de malformações canaliculares e infeções ascendentes a partir da cavidade oral[8,9]. A inflamação glandular resultante conduz à formação de sialectasias, metaplasia ductal, aumento da secreção mucosa e, consequentemente, diminuição do fluxo salivar, predispondo à inflamação recorrente[8]. Desta forma, as sialectasias parecem ser causa e resultado da inflamação recorrente da glândula[5,8]. Num estudo por sialoendoscopia verificou-se existir pobreza vascular primária a nível canalicular, a qual poderá interferir com o funcionamento do esfíncter papilar e favorecer a obstrução e inflamação glandular[2].

Histologicamente, podem encontrar-se sialectasias dos ductos periféricos e infiltração linfocitária periductal[2].

CLÍNICA

A clínica da PRI consiste em episódios súbitos e autolimitados de tumefação e dor parotídea, que se podem acompanhar por sintomatologia sistémica ligeira como febre e mal-estar[5,7-9]. Habitualmente, o atingimento é unilateral, podendo, no entanto, ser bilateral, com um dos lados mais proeminentemente afetado[2,4,8]. À palpação, a parótida apresenta-se duro-elástica e de limites bem definidos. O edema condiciona frequentemente apagamento do ângulo da mandíbula e elevação do lóbulo da orelha[4]. Pode ocorrer descarga purulenta a partir do canal de Stensen[3,4,9].

Os episódios têm uma duração média de dois a 14 dias[4,9]. A recorrência habitual ronda os três a quatro episódios por ano[3,4,8], mas pode ser muito variável com descrições na literatura até 18 episódios por ano[4,9].

DIAGNÓSTICO

O diagnóstico é essencialmente clínico[7,9]. No primeiro episódio, é importante confirmar a vacinação prévia contra a parotidite epidémica. A repetição dos episódios, autolimitados, sugere o diagnóstico. O diagnóstico diferencial faz-se com outras causas de tumefação parotídea, cujas principais características clínicas se apresentam no Quadro II.

Quadro II – Características clínicas de outras causas de tumefação parotídea[7,16]

Diagnóstico	Clínica
Parotidite epidémica (vírus da Papeira)	- febrícula, estado geral preservado, atingimento parotídeo uni/bilateral, sem sinais inflamatórios cutâneos, saliva escassa de características normais - maior incidência na primavera
Parotidite bacteriana (*S. aureus*)	- febre elevada, mau estado geral, atingimento parotídeo unilateral, sinais inflamatórios cutâneos, descarga salivar purulenta - recém-nascidos e doentes imunodeprimidos
Infeção por VIH	- atingimento parotídeo bilateral persistente, sem sinais inflamatórios, sem febre - outras manifestações: má progressão estato-ponderal, diarreia crónica, infeções recorrentes
Linfoma parotídeo	- atingimento parotídeo unilateral, persistente, consistência dura, indolor - outras manifestações: síndroma febril, adenopatias, organomegálias, perda de peso
Doença autoimune (síndrome de *Sjögren*, LES, Doença mista do tecido conjuntivo, sarcoidose)	- início a partir dos seis anos - episódios de atingimento bilateral, recidivantes - outras manifestações: xerostomia, queratoconjuntivite, xeroftalmia, artralgias/artrite, exantema, adenopatias, anorexia, perda de peso

Abreviaturas: VIH - vírus da imunodeficiência Humana; LES - lúpus eritematoso sistémico.

EXAMES COMPLEMENTARES

A ecografia é o exame complementar de eleição, tanto para corroborar o diagnóstico como para seguimento[5,8]. Na fase aguda, pode ser útil para excluir complicações (obstrução por cálculos, abcesso), malformações e/ou no diagnóstico diferencial com outras patologias (celulite da face, adenopatia pré-auricular ou cervical, neoplasia)[10,11]. Na PRI, a ecografia revela, tipicamente, um parênquima heterogéneo com múltiplas pequenas áreas nodulares hipoecogénicas, que correspondem a áreas de inflamação glandular e sialectasia[2,8]. A identificação de lesões sólidas obriga ao seu esclarecimento por tomografia axial computorizada ou ressonância magnética nuclear (RMN)[5,7,12].

A sialografia, pouco cómoda porque exige a injeção de um produto de contraste no canal parotídeo, é hoje considerada um exame de segunda linha. É sobretudo utilizada quando a ecografia revela a presença de cálculos, a fim de excluir obstrução[4]. A imagem típica consiste na presença de sialectasias que correspondem a dilatações acinares e/ou canaliculares e que surgem como imagens saculares preenchidas por produto de contraste[4,5,7]. A sialografia pode, contudo, assumir uma função terapêutica verificando-se por vezes diminuição das recorrências ou mesmo resolução da doença após a sua execução[4,7,8].

Mais recentemente, a sialoendoscopia e a ressonância magnética nuclear, apesar de pouco disponíveis, têm-se destacado em alguns trabalhos[2,6,12]. A sialoendoscopia assume-se como uma nova modalidade de diagnóstico e tratamento. Sob visualização direta, permite dilatar e irrigar as estruturas canaliculares com solução salina e injetar medicamentos[2,6]. A RMN oferece um estudo mais detalhado tanto do parênquima como do sistema canalicular e é capaz de diferenciar processos de inflamação aguda e crónica[12]. É um meio de diagnóstico não invasivo e que utiliza radiação não ionizante, contudo acarreta custos elevados e requer sedação nas crianças mais pequenas[6,12].

A realização de exames analíticos deve ser criteriosa e individualizada. Deverá ser ponderada, fora da fase aguda, quando as crises se iniciam a partir dos seis anos, em especial se bilaterais[13-15], quando existe clínica sugestiva de doença crónica subjacente (síndrome de Sjögren, lúpus eritematoso sistémico, infeção por vírus da Imunodeficiência Adquirida-VIH) ou perante episódios muito frequentes e graves[4]. O estudo analítico poderá incluir hemograma, velocidade de sedimentação, doseamento de imunoglobulinas, estudo de autoimunidade (ANA e ENA) e serologia para VIH[4,7,8].

TRATAMENTO

Dada a incerteza etiológica, não existe nenhum método preventivo ou tratamento específico, pelo que o tratamento da PRI assenta em medidas conservadoras[2,4,5,7]. Preconiza-se o recurso a fármacos anti-inflamatórios e analgésicos, a aplicação de calor e massagem local e o reforço da hidratação[2,5,14]. A utilização de agentes que aumentem o fluxo salivar (ex: pastilhas elásticas) também poderá ter alguma utilidade[2,5,7].

A utilização de antibióticos também é contemplada, sobretudo quando as medidas acima referidas não são suficientes ou quando o atingimento sistémico é significativo. Na prática, o seu uso parece associar-se a episódios mais curtos e menos graves[4], no entanto questiona-se o seu real efeito no curso natural da doença[3,5]. Tendo em conta os agentes bacterianos mais provavelmente envolvidos (*S. pneumoniae*, *H. influenza* e *Streptococcus viridans*[16]), a associação amoxicilina + ácido clavulânico será a mais adequada.

A terapêutica cirúrgica, raramente utilizada, está reservada para as situações mais graves e que persistem na vida adulta[3,5].

As crianças com episódios muito frequentes deverão ser encaminhadas para uma consulta de referência[4].

PROGNÓSTICO

O prognóstico é favorável, sendo habitual a remissão a partir da puberdade, podendo no entanto persistir até à vida adulta em 10-20% dos casos[3,5]. Desconhece-se a razão desta evolução, existindo autores que defendem a hipótese da atrofia glandular, e outros a teoria regenerativa[2,8,17].

CONCLUSÕES

A PRI é uma entidade benigna e autolimitada cujo diagnóstico é essencialmente clínico. Contudo, a parotidite recorrente poderá ser uma manifestação de doenças subjacentes, em especial quando os episódios se iniciam a partir dos seis anos de idade e o atingimento é bilateral.

AGRADECIMENTOS

Dr. Manuel Salgado, responsável pela consulta de Reumatologia do Serviço de Pediatria Ambulatória do Hospital Pediátrico - Centro Hospitalar e Universitário de Coimbra, E.P.E.

REFERÊNCIAS BIBLIOGRÁFICAS

1. Geterud A, Lindvall AM, Nylen O. Follow-up study of recurrent parotitis in children. Ann Otol Rhinol Laryngol 1988; 97:341-6.
2. Nahlieli O, Shacham R, Shlesinger M, Eliav E. Juvenil recurrent parotitis: a new method of diagnosis and treatment. Pediatrics 2004; 114:9-12.
3. Cohen HA, Gross S, Nussinovitch M, Frydman M, Varsano I. Recurrent parotitis. Arch Dis Child 1992; 67:1036-7.
4. Henriques R, Salgado M, Moura L. Parotidite recorrente. Casuística da consulta externa de Medicina. Saúde infantil 2000; 22:17-24.
5. Chitre VV, Premchandra DJ. Recurrent parotitis. Arch Dis Child 1997; 77:359-63.
6. Capaccio P, Sigismund PE, Luca N, Marchisio P, Pignataro L. Modern management of juvenile recurrent parotitis. J Laryngol Otol 2012; 126:1254-60.
7. Gordillo EO. Parotiditis aguda e recurrente. Pediatr Integral 2006; X:141-6.
8. Gonçalves S, Oliveira T, Dias CP, Marques L. Parotidite recorrente na criança. Nascer e Crescer 2000; 9:14-7.
9. Ceballos LT, Camacho GR, Angelín BP, Moreno JAR, Badaracco M. Parotiditis recurrente. An Pediatr 2004; 60:85-6.

10. Bricks LF, Rollo JPGA, Sugimoto SC. Parotidite recorrente da infância. Rev Paul Pediatria 2007; 25:190-2.
11. Oliveira MJ, Guedes M, Costa FM, Almeida R. Parotidite neonatal a Streptococcus do grupo B. Nascer e Crescer 2007; 16:233-34.
12. Gadodia A, Seith A, Sharma R, Thakar A. MRI and MR sialography of juvenile recurrent parotitis. Pediatr Radiol 2010; 40:1405-10.
13. Baszis K, Toib D, Cooper M, French A, White A. Recurrent parotiditis as a presentation of primary pediatric Sjögren syndrome. Pediatrics 2012; 129:e179-82.
14. Hara T, Nagata M, Mizuno Y, Ura Y, Matsuo M, Ueda K. Recurrent parotid swelling in children: clinical features useful for differential diagnosis of Sjögren's syndrome. Acta Paediatric 1992; 81:547-9.
15. Oliveira WD, Assis LAP, Becker HMG, Guimarães RES, Oliveira JB, Neto ALR. Síndrome de Sjogren primária em crianças: relato de caso. Revista Brasileira de Cirurgia de Cabeça e Pescoço 2005; 34:49-52.
16. Landaeta MM, Giglio MM, MS, Ulloa MTF, Martínez MJG, Pinto MEC. Aspectos clínicos, etiologia microbiana y manejo terapêutico de la parotiditis crónica recurrente infantil (PCRI). Rev Chil Pediatr 2003; 74:269-76.
17. Galili D, Yitzhak M. Spontaneus regeneration of parotid salivar gland following juvenile recurrent parotitis. Oral Surg Oral Med Oral Pathol 1985; 60:605-7.

ENDEREÇO PARA CORRESPONDÊNCIA
Inês Nunes Vicente
Rua António Jardim
Lote 4, nº246 - 2ºF
3000-036 Coimbra, Portugal
e-mail: inesnunesvicente@gmail.com

Recebido a 14.10.2013 | Aceite a 30.01.2014

NASCER E CRESCER
revista de pediatria do centro hospitalar do porto
ano 2014, vol XXIII, n.º 1

Angioedema recorrente – caso clínico

Sandrina Martins[I]; Miguel Salgado[I]; Filipa Raposo[I]; Diana Pinto[II]; Isabel Martinho[I]; Rita Araújo[I]

RECURRENT ANGIOEDEMA – A CASE REPORT

ABSTRACT

Introduction: Hereditary angioedema (HA) is a rare cause of recurrent angioedema caused by a default in the gene that encodes the C1 esterase inhibitor (C1-INH). The oedema involves predominantly the face, limbs and genital and gastrointestinal tract. The involvement of the larynx, although less frequent, is the most severe clinical expression of HA and is potentially fatal.

Case report: Clinical report of an eight-year-old female with multiple episodes of angioedema. The laboratory study confirmed the diagnosis of HA.

Discussion: HA diagnosis is established based on the clinical history, family history and complements testing. Its documentation is extremely important because it is potentially fatal and needs specific therapy.

Key-words: C1-INH, children, hereditary angioedema, recurrence.

RESUMO

Introdução: O Angioedema hereditário (AEH) é uma causa rara de angioedema recorrente, resultante de um defeito a nível do gene que codifica o inibidor do C1 esterase (C1-INH). O edema envolve predominantemente os tecidos da face, membros, trato gastrointestinal e área genital. O envolvimento da laringe, apesar de menos frequente, constitui a expressão clínica mais grave, sendo potencialmente fatal.

Caso clínico: Descreve-se o caso clínico de uma criança do sexo feminino de oito anos de idade referenciada à consulta de pediatria por episódios recorrentes de angioedema. O estudo efetuado revelou tratar-se de um caso de AEH.

Discussão: O diagnóstico, estabelecido com base no quadro clínico, estudo do complemento e história familiar, é de importância fundamental considerando que o AEH é potencialmente fatal e exige uma terapêutica específica.

Palavras-chave: Angioedema hereditário, C1-INH, criança, recorrência.

Nascer e Crescer 2014; 23(1): 21-24

[I] S. Pediatria, H Santa Luzia, ULS Alto Minho, 4901-858 Viana do Castelo, Portugal.
marsandrina@gmail.com; jmvs@sapo.pt; Filipa_raposo@hotmail.com; imartinhopipa@sapo.pt; arita_araujo@hotmail.com
[II] S. Pediatria, CH Porto, 4099-001 Porto, Portugal.
disilvapinto@hotmail.com

INTRODUÇÃO

O termo angioedema define o aparecimento súbito e transitório de edema do tecido celular subcutâneo e camadas profundas da derme, pelo aumento da permeabilidade vascular[1-3]. Pode ser acompanhado de sensação dolorosa ou de queimadura e, tipicamente não é pruriginoso[1,2], a menos que acompanhado de urticária[3]. Envolve áreas bem delimitadas atingindo preferencialmente a face, lábios, língua, mãos, pés, trato gastrointestinal e genitais[1,3]. O compromisso da laringe, hipofaringe e língua pode condicionar asfixia e morte se não for instituído tratamento atempado e adequado[1,3]. As causas e mecanismos fisiopatológicos de angioedema são diversos existindo formas adquiridas e, menos comumente, hereditárias[2,3]. A sua abordagem é diferente e nem todas respondem adequadamente à adrenalina e corticóides[2,3]. É essencial estabelecer o diagnóstico etiológico de forma a evitar a sua recorrência, permitindo também estabelecer o plano terapêutico mais adequado. Os autores apresentam uma causa rara de angioedema recorrente.

CASO CLÍNICO

Criança de oito anos de idade, sexo feminino e raça caucasiana. Apresentava, episódios esporádicos de edema da face, mãos e/ou pés, desde os quatro anos de idade, não pruriginosos ou dolorosos, sem outra sintomatologia acompanhante. As queixas regrediam espontaneamente ou com terapêutica (anti-histamínico e/ou corticóide) em dois a três dias. Um aumento progressivo do número de crises, desde os seis anos de idade, motivou múltiplas vindas ao serviço de urgência (SU) e evicção escolar, sendo orientada para a consulta de Pediatria. O pai também apresentava, desde há três anos, edema ocasional dos genitais, pés e/ou face que resolviam espontaneamente. Sem outros antecedentes pessoais ou familiares relevantes. Perante o quadro clínico e a história familiar colocou-se a hipótese diagnóstica de angioedema hereditário (AEH), confirmada pela deteção de níveis baixos de C4 (4,1 mg/dl; pai: 4,5 mg/dl; N: 12-40) e C1-INH (7 mg/dl; pai: 9 mg/dl; N: 26-39) na criança e no pai. Os valores das frações C1q e C3 foram normais. Com o diagnóstico definitivo de AEH tipo I, foram dadas indicações sobre os procedimentos a seguir na crise aguda ou face a procedimentos endoscópicos, estomatológicos ou cirúrgicos (Quadro I), tendo sido prescrito adrenalina autoinjectável.

Em Novembro de 2010, na altura com sete anos e dois meses de idade, recorreu ao SU por quadro de edema palpebral bilateral e labial, duro e não doloroso (Figura 1), e dor abdominal periumbilical tipo cólica. Negava náuseas, vómitos, diarreia ou sintomas respiratórios. A sintomatologia tinha começado após traumatismo minor. Efetuou terapêutica com ácido e-aminocapróico e analgesia em regime de internamento tendo alta após dois dias, assintomática. Atendendo a que nesta altura apresentava crises com periodicidade mensal, iniciou profilaxia a longo prazo com o agente anti-fibrinolítico, sem recorrência posterior de episódios de angioedema.

Quadro I – Orientações fornecidas aos pais e criança sobre formas de atuação perante crises agudas e profilaxia a curto prazo

Criança com **Angioedema Hereditário tipo 1**	
Em caso de crise deverá recorrer ao Serviço de Urgência de Pediatria e mostrar este documento.	
CRISES AGUDAS	● **Crise grave** (envolvimento laríngeo ou crise abdominal grave) **- Adrenalina** subcutânea, com posterior recurso ao Serviço de Urgência - Internamento em unidade com condições para entubação **- Concentrado de C1-INH** (**Berinert**®): 25U/Kg; 500U se <50Kg, 1000U se ≥50Kg **OU** **- Plasma fresco congelado** (10ml/kg) ● **Crise não grave** (sem dificuldade respiratória/dor abdominal intensa) - Maximizar dose da profilaxia utilizada - Ácido **e-aminocapróico** (**Epsicapron**®): 100mg/Kg (ev) na 1ªhora, seguido de 33mg/Kg (máx 18g/m²/dia) - Ampola ev (ULSAM): 10ml/2,5g
Em caso de procedimentos endoscópicos, cirúrgicos ou estomatológicos deverá realizar a seguinte profilaxia:	
PROFILAXIA A CURTO PRAZO (procedimentos estomatológicos, endoscópicos ou cirúrgicos)	Nos 5 dias anteriores e nos 3 dias posteriores ao procedimento: **Danazol:** 2,5-10mg/Kg/dia, máx 600mg/dia **Estanazolol:** 2-6mg/Kg/dia, máx 12mg **Concentrado de C1-INH :** Dose: 25U/Kg 1 a 2 horas antes do procedimento. Se indisponível, usar plasma fresco concentrado (10ml/Kg) 1 hora antes do procedimento

Abreviaturas: AEH - Angioedema hereditário;C1-INH - C1 esterase

Figura 1 – Edema palpebral e labial numa crise de angioedema

DISCUSSÃO

O AEH, descrito pela primeira vez em 1888 por Osler[4,7], é uma causa rara de angioedema recorrente, com uma prevalência estimada de 1:50.000[4,5,9]. É causado por um defeito a nível do gene que codifica o inibidor do C1 esterase (C1-INH)[1,2,4,5,9] localizado no cromossoma 11q[1,5,7-9,12], que condiciona um aumento da atividade da calicreína com vasodilatação e aumento da permeabilidade vascular [7-9,12].

Esta patologia caracteriza-se, como no caso clínico apresentado, por episódios recorrentes de angioedema, tipicamente não associados a urticária ou prurido[1-3,5-10,12,13], que envolvem predominantemente os tecidos da face, membros (particularmente as regiões distais), trato gastrointestinal e área genital[1,2,4-6,9,12]. As crises abdominais podem apresentar-se como dor tipo cólica de forma isolada, como no caso apresentado, ou integrar-se em quadros mais graves com diarreia, vómitos[1,3-5,8] ou dor abdominal contínua e grave mimetizando frequentemente quadros de abdómen agudo[4,5,7,13]. Formas raras de apresentação são: tosse e dor pleurítica associada a derrame pleural, convulsões e hemiparesia transitórias por edema cerebral e sintomas urinários[1,5,12]. O envolvimento da laringe, apesar de menos frequente, constitui a expressão clínica mais grave da doença, sendo a principal causa de morte nestes doentes[1,2,4,5,7-9,12,13]. Habitualmente os sintomas evoluem ao longo de 24 horas podendo ir acometendo diferentes áreas anatómicas, regredindo posteriormente em dois a cinco dias[1,3-5,7,9,12], com período intercrítico variável[12]. No episódio que condicionou internamento e terapêutica com anti-fibrinolítico havia história de um traumatismo minor prévio, um dos desencadeantes de crises de AEH mais frequentemente relatado na literatura[1,4,5,8,9,12,13]. Podem ainda ser predisponentes procedimentos estomatológicos ou cirúrgicos[1,4,5,13] , stress[1,4,8,9,12,13], infeções[1,8,9,12], fármacos (inibidores da enzima de conversão de angiotensina e anticoncecionais orais)[1,12] ou exposição ao frio[5], embora a maioria das crises seja espontânea não se identificando fator precipitante[3,7,8,12]. A sintomatologia inicia-se geralmente na primeira ou segunda décadas de vida[5,12] e persiste durante toda a vida, sendo a evolução da doença imprevisível e existindo uma grande variabilidade de expressão fenotípica no próprio indivíduo ao longo do tempo ou em indivíduos da mesma família[4,5,7]. O diagnóstico é estabelecido com base no quadro clínico, estudo do complemento e história familiar, embora 25% dos casos representem mutações de novo[3-5,7-9,12].

Existem duas principais formas de AEH transmitidas de forma autossómica dominante [4 5,8,9,13] de penetrância incompleta [11,12]. O AEH tipo I, responsável por cerca de 85% dos casos[2,4-8] caracteriza-se, como no caso clínico apresentado, por um defeito quantitativo e qualitativo de C1-INH[2,4,5-9,12,13]. No AEH tipo II existe um défice exclusivamente funcional da proteína[2,4,5-9,12,13] com um doseamento do antigénio normal ou por vezes aumentado[5, 6, 8, 9]. Os níveis de C4 estão tipicamente diminuídos nos dois tipos e as frações de C1q e C3 normais[1,7]. O doseamento de C4 representa, inclusivamente, um bom método de rastreio embora, em 1 a 2% dos casos, os seus níveis sejam normais no período intercrise[4,6-8,12]. Do ponto de vista clínico, estas duas formas são indistinguíveis[4]. Mais recentemente foi descrito o AEH tipo III, frequentemente associado a uma mutação no gene do fator XII da coagulação, em que os níveis e função do C1-INH são normais[4,5,6,8,9] (Quadro II).

Quadro II – Características das diferentes variantes de AEH (adap. ref. 1 e 12)

	AEH tipo 1	AEH tipo 2	AEH tipo 3
Idade de início	1ª e 2ª décadas de vida		Idade adulta
Hereditariedade	Autossómica dominante		Ligada ao X
Predomínio sexo	Não		Feminino
C1-INH	5-30 % do Normal	Normal ou ↑	Normal
C1-INH (função)	↓		Normal
C4	↓		Normal
C1	Normal		Normal

Abreviaturas: AEH - Angioedema hereditário;C1-INH - C1 esterase

O diagnóstico de angioedema hereditário é de extrema importância tendo em conta que é potencialmente fatal e necessita de terapêutica específica, não tendo os anti-histamínicos e corticóides qualquer benefício no tratamento desta entidade[1,4,5,8-11]. A adrenalina pode proporcionar um alívio transitório face ao seu papel vasoconstritor que impede a transudação de plasma[4,7,8,10,12], pelo que os doentes devem possuir adrenalina autoinjectável que deve ser administrado em caso de crises graves, sem dispensar a ida ao serviço de urgência. Atualmente, o tratamento de eleição na fase aguda, particularmente quando há envolvimento laríngeo ou crises abdominais graves[1], consiste na administração do concentrado de C1-INH que corrige diretamente o défice proteico[1,4,10,12]. Se indisponível, o uso de plasma fresco congelado (PFC) constitui uma alternativa embora esteja associado a um risco de exacerbação paradoxal da clínica por veicular outros substratos da cascata de coagulação[1,4,7,10,13]. Ainda na fase aguda, e no caso de crises menos severas, o uso de antifibrinolíticos (ácido e-aminocapróico e ácido tranexámico) ou androgénios modificados (danazol ou estanozolol) em doses elevadas têm demonstrado eficácia[1], [8,12]. O tratamento de suporte não deve ser descurado e é fundamental ter em conta que as modalidades terapêuticas descritas duram cerca de 30 minutos a uma hora a surtir efeito. Assim, no caso de surgirem sinais de obstrução da via aérea superior como estridor, disfonia ou sialorreia, a entubação endotraqueal deve ser prontamente executada[3,10,11]. A analgesia, no caso de dor abdominal, é fundamental[1,3,10,12] e considerando a transudação de fluidos e o risco de hipovolemia pode haver necessidade de reposição do volume intravascular de forma a evitar choque hipovolémico[1,10,11].

Para além da terapêutica da fase aguda, a profilaxia a longo prazo deve ser ponderada nos casos em que existe pelo menos

uma crise grave / potencialmente fatal ou nos casos em que as crises são muito frequentes – uma ou mais crises mensais, condicionando uma incapacidade mensal superior a cinco dias[1,4,7,8,11]. No caso clínico apresentado, foi iniciada terapêutica profilática dada a frequência das crises. Dispomos atualmente de três opções: antifibrinolíticos[4,8,11-13] androgénios modificados[4,8,11-13] e administração de concentrado de C1-INH a cada quatro a sete dias[1,7,8,11,12]. A administração de C1-INH é uma terapêutica dispendiosa e incómoda. Deve ser reservada para os casos em que as outras duas alternativas não controlam a doença ou no caso de haver contraindicações ao seu uso[11,12]. Os androgénios modificados, apesar de aparentemente mais eficazes que os antifibrin olíticos[1,4,8,11-13], são reservados para os casos refratários, devido aos seus efeitos laterais. Em idade pediátrica, os antifibrinolíticos constituem o tratamento de primeira linha[1,4,7,8,11-13]. Atualmente em Portugal apenas é comercializado o ácido-◘-aminocaproico apesar do ácido-tranexámico estar aparentemente associado a melhores resultados e melhor tolerância[7,8,11]. Os efeitos laterais desta terapêutica incluem alterações gastrointestinais, cefaleias, tonturas, mialgias, rabdomiólise[4,8], trombose vascular[1,4,7], hipotensão postural[7,8], insuficiência renal[7] e lesão da retina[7,9].

Na profilaxia a curto prazo, indicada para procedimentos estomatológicos, endoscópicos ou cirúrgicos, existem como opções: o concentrado de C1-INH ou PFC administrados uma a seis horas antes[1,4,7,8,13] ou os androgénios modificados[4,7,8,13] a administrar desde cinco dias antes até três a cinco dias depois do procedimento[1,4,8,11,12]. Esta última opção, além de ser menos dispendiosa tem-se mostrado segura e eficaz, embora o uso de C1-INH tenha indicação absoluta em casos de procedimentos cirúrgicos major, procedimentos minor em doentes com maior gravidade clínica, procedimentos não programados ou contraindicação à administração de androgénios modificados[7,8].

O uso de diversos fármacos, já aprovados para tratamento em adultos, com mecanismos de ação mais diretos e formas de administração mais cómodas, pode vir a ser o futuro do tratamento no AEH da população pediátrica. Entre eles destacam-se o C1-INH recombinante, um antagonista dos recetores B2 da bradicinina (Icatibant) e um inibidor da calicreína plasmática (ecallantide)[4,8,9].

A instituição de antifibrinolítico nesta criança foi acompanhada de boa resposta clínica tanto na crise aguda como a longo prazo, refletindo-se numa franca diminuição do números de crises, sem efeitos laterais importantes.

É de importância primordial nestes casos fornecer esclarecimentos sobre a doença e seus riscos e ceder informação escrita que acompanhe sempre o doente, onde conste o tratamento a efetuar em caso de crise (Quadro I).

Face à baixa prevalência da doença, o diagnóstico de angioedema hereditário implica um elevado índice de suspeita, nomeadamente em casos de angioedema recorrente sem urticária associada[3]. Num estudo efetuado em 2005, o intervalo entre o início da sintomatologia e o diagnóstico foi de 10 anos[4]. No caso relatado este intervalo foi de cerca de quatro anos e o diagnóstico foi sugerido pela presença de história familiar positiva, com confirmação da doença no pai. Salienta-se, pois, a importância do rastreio familiar para deteção precoce da doença e aconselhamento genético.

REFERÊNCIAS BIBLIOGRÁFICAS

1. Martins P, Gaspar A, Pires G, Godinho N, Almeida M, Pinto J. Angioedema• hereditário em idade pediátrica. Rev Port Imunoalergologia 2003; XI:410-20.
2. Hassan G, Khan G, Qureshi W, Ibrahim M. Angioedema: current concepts. JK Science 2005; 7:133-34.
3. Bingham C. An overview of angioedema: Clinical features, diagnosis, and management. Up to Date; versão 19.2. Disponível em: www.uptodate.com
4. Zuraw B. Hereditary angioedema. N Engl J Med 2008; 359:1027-36.
5. Atkinson J, Cicardi M, Sheffer A. Clinical manifestations and pathogenesis of hereditary angioedema. Up to Date; versão 19.2. Disponível em: www.uptodate.com
6. Atkinson J, Cicardi M, Sheffer A. Diagnosis of hereditary angioedema. Up to Date; versão 19.2. Disponível em: www.uptodate.com
7. Paiva M, Gaspar A, Loureiro V, Pinto P. Angioedema hereditário – caracterização de uma população pediátrica. Rev Port Imunoalergologia 2010; 18:157-74.
8. Bowen T, Cicardi M, Farkas H, Bork K, Longhurst HJ, Zuraw B, et al. 2010 international consensus algorithm for the diagnosis, therapy and management of hereditary angioedema. Allergy Asthma Clin Immunol 2010; 6: 24-36.
9. Banerji A. Current treatment of hereditary angioedema: an update on clinical studies. Allergy Asthma Proc 2010; 31:398--406.
10. Atkinson J, Cicardi M, Sheffer A. Treatment of acute attacks in hereditary angioedema. Up to Date; versão 19.2. Disponível em: www.uptodate.com
11. Atkinson J, Cicardi M, Sheffer A. Prevention of attacks in hereditary angioedema. Up to Date; versão 19.2. Disponível em: www.uptodate.com
12. Cadinha S, Castel-Branco M, Malheiro D, Lopes I. Protocolo de diagnóstico, tratamento e seguimento de doentes com angioedema hereditário. Rev Port Imunoalergologia 2005; 13:377-93.
13. Papamanthos M, Matiakis A, Tsirevelou P, Kolokotronis A, Skoulakis H. hereditary angioedema: three cases report, members of the same family. J Oral Maxillofac Res 2010; 1:1-7.

ENDEREÇO PARA CORRESPONDÊNCIA

Sandrina Martins
Rua dos Ferradores, nº 64
4740-448 Forjães Esposende, Portugal
e-mail: marsandrina@gmail.com

Recebido a 20.01.2012 | 26.09.2013

NASCER E CRESCER
revista de pediatria do centro hospitalar do porto
ano 2014, vol XXIII, n.º 1

Gradenigo syndrome: an unexpected otitis complication

Catarina Mendes[I]; Cristina Garrido[I]; Margarida Guedes[I]; Laura Marques[I]

ABSTRACT

Introduction: Gradenigo syndrome (also known as apical petrositis) is a clinical triad of otitis media, trigeminal neuralgia and ipsilateral abducens nerve palsy. In the era of antibiotic therapy, it is an exceptional but potentially life threatening complication of acute otitis media, requiring prompt diagnosis and treatment.

Case report: A seven-year-old girl with previous history of otitis, presented with left ear pain, headache, diplopia and fever. Diagnosis of Gradenigo syndrome was established and she was treated with systemic broad-spectrum antibiotics and myringotomy with timpanostomy tube placement. Clinical outcome was favourable.

Conclusion: This case documents therapeutic success and total recovery with a conservative approach in an immunocompetent child with Gradenigo syndrome.

Key-words: Gradenigo, otitis media, petrositis.

SÍNDROME DE GRADENIGO: UMA COMPLICAÇÃO INESPERADA DA OTITE

RESUMO

Introdução: O síndrome Gradenigo (também conhecido como petrosite apical) é uma tríade clínica definida por otite média, nevralgia do trigémeo e parésia ipsilateral do nervo abducente. Desde o advento da antibioterapia, passou a ser uma complicação rara da otite média aguda mas potencialmente fatal, requerendo diagnóstico e tratamento atempados.

Caso clínico: Criança do sexo feminino, com sete anos de idade e história prévia de otite, com quadro de otalgia, cefaleia, diplopia e febre. Foi feito o diagnóstico de síndrome de Gradenigo e instituída antibioterapia de amplo espectro e miringotomia com colocação de tubos de ventilação transtimpânicos. A evolução clínica foi favorável.

Conclusão: Este caso documenta o sucesso terapêutico e a recuperação total de uma criança imunocompetente com síndrome de Gradenigo com recurso a uma abordagem conservadora.

Palavras-chave: Gradenigo, otite média, petrosite.

Nascer e Crescer 2014; 23(1): 25-28

[I] S. Pediatria, CH Porto, 4099-001 Porto, Portugal.
catarinamendes@gmail.com; cgarridopt@gmail.com;
margguedes@gmail.com; laurahoramarques@gmail.com

INTRODUCTION

Gradenigo syndrome, first described in 1907 by Giuseppe Gradenigo, is characterized by the clinical triad of acute otitis media, facial pain in the fifth cranial nerve distribution and ipsilateral abducens nerve palsy.[1] It is a serious complication of acute otitis media and mastoiditis, although increasingly rare due to wide antibiotic availability, and results of direct extension of the infectious process into the petrous apex.[2] Cranial nerve dysfunction is caused by osteitis and local leptomeningitis near the petrous apex. In that location, the trigeminal nerve ganglion and the abducens nerve lie closely together, making them vulnerable to any local inflammatory process.[2,3] Infections in the petrous apex can be life threatening, given their propensity to spread medially and to involve meninges, cavernous sinus and brain.[3]

Acute petrositis diagnosis requires imaging studies, namely, computed tomography (CT), magnetic resonance imaging (MRI) or nuclear imaging techniques, to identify the petrous apex as the site of the inflammatory process.[3] The treatment of Gradenigo syndrome is not consensual and should be managed on an individual basis.[4]

CASE REPORT

A seven-year old caucasian girl was admitted to our hospital for meningitis and acute onset strabismus. The patient had previous history of acute otitis media (about one or two episodes per year), the last one occurring the previous month. She had been examined seven days before for left otalgia, without fever or any other complaints and was discharged with symptomatic treatment. On admission day, she complained of diplopia, photophobia and left facial pain; left strabismus was noticed. On physical examination, she presented fever, meningeal signs and left acute otitis media without clinical signs of mastoiditis. Left convergent strabismus was evident with abduction impairment of the same eye. Brain CT scan showed inflammatory changes of the sphenoidal sinus and both mastoid cavities; brain parenchyma was normal, no deviation from the midline structures was found and cerebrospinal fluid spaces showed no signs of hydrocephaly (Figure 1). Laboratory tests revealed elevated inflammatory parameters, with a white blood cell count of 18.500/mm3, polymorphonuclear neutrophils of 15.000/mm3 and C-reactive protein of 317 mg/L. Lumbar puncture revealed cloudy cerebrospinal fluid (CSF), with cytochemical examination showing pleocytosis (736 cells, 91% polymorphonuclear and 3% of mononuclear cells), hypoglycorrhachia (0,09 g/L) and hyperproteinorhachia (3,18 g/L). A single dose of dexamethasone was administered and intravenous antibiotic treatment with ceftriaxone (100 mg/kg) and vancomycin (60 mg/kg) was started. Brain MRI (Figure 2) found global meningeal enhancement, in particular within the region overlying the left middle ear, suggesting an inflammatory/infectious process centred in the left ear, with extension into the cranial cavity. Venous sinus thrombosis was excluded.

On second day of admission, the patient was submitted to a left myringotomy with tympanostomy tube placement, with relief of pain complaints.

On CSF, *Staphylococcus capitis* was isolated and interpreted as a probable contaminat; Herpes simplex virus 1,2 and Enterovirus were negative. Polymerase chain reaction for *Mycobacterium tuberculosis* and *Streptococcus pneumoniae* and *Borrelia burgdoferi* serology were negative. Blood culture proved sterile and ear pus culture revealed commensal flora. Adenosine deaminase serum levels and Interferon-gamma release assay were within normal ranges. Tuberculin test was negative and chest x-

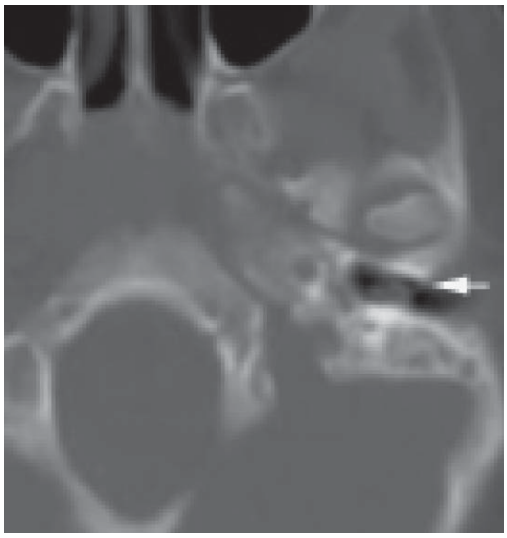

Figure 1 – Brain CT: Normal brain parenchyma. Mastoid filled with inflammatory cells (arrow).

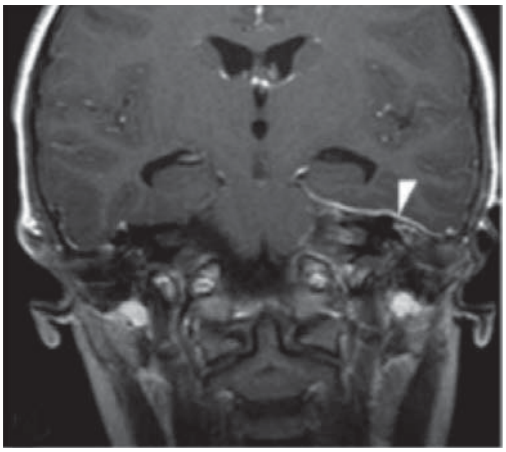

Figure 2 – Brain MRI contrast-enhanced T1-weighted showing global meningeal enhancement overlying the left middle ear (arrow head).

ray showed no pathological signs. A second MRI was performed after three weeks of initial symptoms, showing the left mastoid filled with inflammatory changes, left petrous apex expansion and adjacent pachymeningeal enhancement, features suggestive of apical petrositis (Figure 3). Inflammatory changes had no apparent extension to the cavernous sinus or Gasser ganglion cistern. These findings confirmed Gradenigo syndrome.

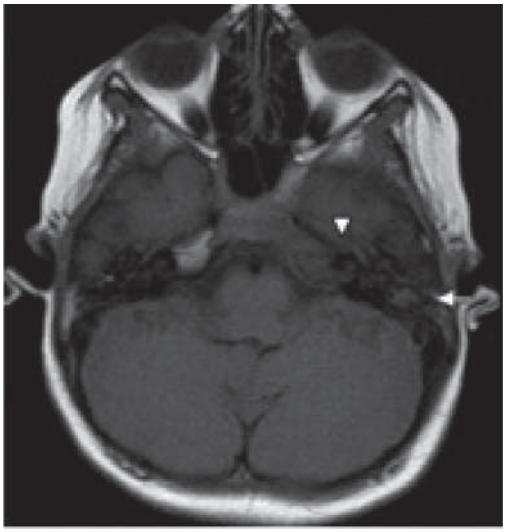

Figure 3 – Brain MRI T1- weighted. Replacement of normal hyperintensity signal and left petrous apex expansion (arrow head). Left mastoid filled with inflammatory changes (arrow).

The child received thirty-three days of intravenous ceftriaxone and vancomycin, with clinical and radiological improvement. There was a gradual improvement of the abducens paresis. By the time she was discharged her left eye abduction was still impaired to about one third of total width (Figure 4). Cefuroxime axetil (30 mg/kg) was continued for eight weeks along with eye-alternating occlusion, initiated on admission. Full recovery of the strabismus was achieved by the time she ended antibiotic therapy and no hearing loss was noticed. Immunoglobulin IgA, IgG, IgM, IgE, specific IgG antibody levels for Pneumococcal capsular polysaccharide and Tetanus toxoid were normal. HIV test was negative. During the 4-month follow-up period, no further complications occurred.

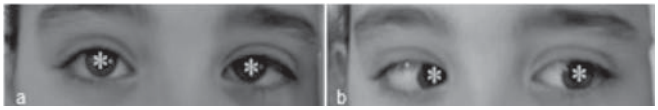

Figure 4 – Lef convergent strabismus in primary position (a). Abduction impairment of the left eye (b).

DISCUSSION

Gradenigo syndrome affects about two in every 100.000 children with otitis media.[5] It can, however, be fatal.[3,4] The petrous apex contains a pneumatized cell system that communicates with the middle ear; when inflammation occurs, its mucosa becomes thickened causing petrous apex obstruction. Inflammation spread can lead to meningitis, empyema, brain abscess, venous thrombosis, cranial nerve paralysis and internal carotid artery stenosis.[3-8] Time lapse between otological symptoms and cranial nerve dysfunction varies from 1 to 12 weeks.[2,7] Radiologic imaging is essential to petrositis diagnosis, allowing staging and exclusion of other diagnosis, namely septic sinus thrombosis, tumours or aneurisms.[4,7] Therefore, any child presenting with acute otitis media with suspected intracranial complication, should undergo imaging testing.[7] CT scan is the first choice of imaging, since it is widely available and detects changes in bone structures, including destruction of trabecular bone and erosion of the petrous apex.[4,9] MRI is more sensitive in detecting dural thickening and enhancement as well as intracranial complications. An MRI angiography may be performed to rule out signs of sinus thrombosis.[9]

In this case, anamnesis and imaging studies revealed consistent findings of acute petrositis. The time interval between otitis onset and cranial nerves dysfunction (left facial pain and VI pair paresis) was seven days. As reported in the literature, this period probably reflected the infection extension into meninges and apex.[2,7] Despite thorough workup no agent was identified. Exclusion of meningeal tuberculosis and Lyme disease was paramount, because of cranial nerve involvement and meningitis without significant CSF growth. The fact that an apparently healthy child developed such a serious and rare complication is surprising. Reviewing Gradenigo's cases recently described in the literature it appears that affected children had either unremarkable previous medical history or previous recurrent ear infections only.[2-8] This child was investigated for immunodeficiency and no abnormalities were found. HIV infection was also excluded.

Therapeutic management of Gradenigo syndrome is controversial and challenging. Antibiotics will usually treat the infection before dural involvement, hence Gradenigo's cases are currently rare.[2,3,7,10] Although early reports advocate the need for radical surgery, recent cases have shown positive results with a conservative approach, with medical treatment and minimal surgical intervention (namely antibiotics, steroids and myringotomy with ear tube placement).[2-4,7,8] Medical treatment should include broad-spectrum intravenous antibiotics, targeted at common agents involved in bacterial mastoiditis (*Staphylococcus aureus*, *Streptococcus pneumoniae*, *Streptococcus pyogenes* and *Pseudomonas aeruginos*a); anaerobic organisms can also be considered.[9,10] Aggressive surgery (mastoidectomy) is recommended when conservative therapy fails, despite suitable antibiotic therapy; when there is an obvious middle ear chronic pathology or within the presence of potentially fatal complications.[2,3,7]

In this case, a conservative approach was proposed and the patient was managed with broad-spectrum intravenous antibiot-

ics and myringotomy with timpanostomy tube placement. There was a clinical and analytical favourable outcome and absence of coalescence or bone resorption. Although an optimal treatment duration has not yet been established, in recent cases the treatment period ranged from 3 to 5 weeks.[3,4,7] Our patient showed immediate pain relief and fever resolution after surgery and antibiotic therapy was started. Abducens palsy showed slow improvement, therefore antibiotic therapy was sustained until she fully recovered.

REFERENCES

1. Gradenigo G. Über die paralyse des nervus abducens bei otitis. Arch Ohrenheilk 1907; 774:149-87.
2. Marianowski R, Rocton S, Ait-Amer JL, Morisseau-Durand MP, Manach Y. Conservative management of Gradenigo syndrome in a child. Int J Pediatr Otorhinolaryngol 2001; 57:79-83.
3. Finkelstein Y, Marcus N, Mosseri R, Bar-Sever Z, Garty BZ. Streptococcus acidominimus infection in a child causing Gradenigo syndrome. Int J Pediatr Otorhinolaryngol 2003; 67:815-7.
4. Gibier L, Darrouzet V, Franco-Vidal V. Gradenigo syndrome without acute otitis media. Pediatr Neurol 2009; 41:215-9.
5. Goldstein NA, Casselbrandt ML, Bluestone CD, Kurs-Lasky M. Intratemporal complications of acute otitis media in infants and children. Otolaryngol Head Neck Surg 1998; 119:444-54.
6. Dorn M, Liener K, Rozsasi A, Keck T. Prolonged diplopia following sinus vein mimicking Gradenigo's syndrome. Int J Pediatr Otorhinolaryngol 2006; 70:741-3.
7. Guedes V, Gallegos P, Ferrero A, García-Minúzzi M, Casanovas A, Georgetti B, et al. Gradenigo's syndrome: a case-report. Arch Argent Pediatr 2010; 108:e74-e75.
8. Kong SK, Lee IW, Goh EK, Park SE. Acute otitis media-induced petrous apicitis presenting as the Gradenigo syndrome: successfully treated by ventilation tube insertion. Am J Otolaryngol 2011; 32:445-7.
9. Luntz M, Brodsky A, Nusem S, Kronenberg J, Keren G, Migirov L, et al. Acute mastoiditis - the antibiotic era: a multicenter study. Int J Pediatr Otorhinolaryngol 2001; 57:1-9.
10. Jacobsen CL, Bruhn MA, Yavarian Y, Gaihede M. Mastoiditis and Gradenigo's Syndrome with anaerobic bacteria. BMC Ear, Nose and Throat Disorders 2012; 12:10.

ENDEREÇO PARA CORRESPONDÊNCIA

Ana Catarina Barbedo Mendes
Centro Hospitalar do Porto
Largo Professor Abel Salazar
4099-001 Porto, Portugal
e-mail: catarinamendes@gmail.com

Recebido a 08.01.2013 | Aceite a 30.06.2013

NASCER E CRESCER
revista de pediatria do centro hospitalar do porto
ano 2014, vol XXIII, n.º 1

Abordagem da glicosúria renal na criança: a propósito de um caso clínico

Patrícia Pais[I]; Filipa Reis[I]; Sofia Fraga[I]; Maria Gomes Ferreira[I]; Rosário Amaral[I]

APPROACH TO RENAL GLYCOSURIA IN CHILDREN: A CASE REPORT

ABSTRACT

Introduction: The accidental finding of glycosuria should lead to the exclusion of diabetes mellitus. In the absence of hyperglycemia, glycosuria is probably of renal origin. It can be isolated, as in familiar renal glycosuria, or it can be part of a hereditary tubular disorder such as Fanconi-Bickel syndrome or associated with an acquired tubular dysfunction. The renal and tubular function should be investigated.

Case report: The authors describe the case of a previously healthy five-year old child with persistent glycosuria of renal cause. The investigation showed the coexistence of elevated renal excretion of glycine.

Discussion: Familiar renal glycosuria and hyperglycinuria are caused by genetic defects in different renal tubular membrane transporters. The rare association of glycosuria and glycinuria was only described in one family in the 1960's.The authors discuss the possible pathophysiologic mechanisms of this association and the importance of studying other tubulopathies in a child with glycosuria as it has prognostic and clinical management implications.

Key-words: Aminoaciduria, familial renal glycosuria, glucosuria, glycinuria, SGLT2, SLC5A2.

RESUMO

Introdução: A deteção ocasional de glicosúria obriga à exclusão de diabetes mellitus. Na ausência de hiperglicemia deve considerar-se glicosúria de causa renal, podendo ser isolada, como na glicosúria renal familiar, ou estar associada a tubulopatias hereditárias, como na síndrome de Fanconi-Bickel, ou a disfunção tubular adquirida, obrigando a investigação da função renal e tubular.

Caso clínico: Os autores descrevem um caso de uma criança de cinco anos, saudável, com glicosúria persistente de causa renal em que a investigação demonstrou a coexistência de excreção aumentada de glicina.

Discussão: A glicosúria renal familiar e a hiperglicinúria são causadas por defeitos genéticos em diferentes transportadores de membrana do túbulo renal. A associação rara de glicosúria e glicinúria foi apenas descrita numa família em 1960. Os autores discutem os possíveis mecanismos fisiopatológicos desta associação e a importância de diagnosticar tubulopatias associadas numa criança com glicosúria, em termos prognósticos e de orientação clínica.

Palavras-chave: Aminoacidúria, glicinúria, glicosúria, glicosúria renal familiar, SGLT2, SLC5A2.

Nascer e Crescer 2014; 23(1): 29-31

[I] S. Pediatria, H Garcia de Orta, 2801-951 Almada, Portugal.
patipais@sapo.pt; anafilipareis@yahoo.com.br; sofiafraga@netcabo.pt; mariaferreira22@gmail.com; mrosarioamaral@hotmail.com

INTRODUÇÃO

A glicosúria define-se como a excreção de glicose em quantidades detetáveis na urina. A sua fisiopatologia resulta do balanço entre a filtração e a reabsorção renais de glicose.[1]

Na diabetes mellitus (e noutras alterações metabólicas) a elevada concentração plasmática de glicose ultrapassa a capacidade máxima de reabsorção renal, resultando na excreção aumentada de glicose na urina. Na glicosúria de origem renal, apesar da glicemia e da taxa de filtração glomerular estarem normais, existe uma disfunção da reabsorção da glicose.[1]

Em situações normais a glicose é filtrada livremente no glomérulo com uma excreção fracional inferior a 0,1%. Cerca de 90% da glicose filtrada vai ser reabsorvida ao nível do tubo contornado proximal e a restante no tubo reto proximal, ansa de Henle e em menor quantidade no tubo coletor.[2] A glicose entra na célula tubular por um processo ativo mediado pelo sódio, num transportador de sódio e glicose (SGLT). Nos primeiros segmentos do tubo contornado proximal o SGLT2 (gene SLC5A2) é expresso em níveis elevados e é responsável pela maior parte da reabsorção de glicose, que é completada no tubo reto proximal pelo SGLT1, também expresso nos enterócitos (gene SLC5A1). Na membrana basolateral da célula tubular a glicose é transportada por um processo de difusão facilitada através do transportador de glicose GLUT2 (gene SLC2A2) da família de transportadores GLUT.[1,2,3] A reabsorção de glicose é dependente da idade, sendo que no prematuro o nefrónio é imaturo e tem menos capacidade absortiva que é compensada pela maior afinidade destes transportadores renais para a glicose.[1] Os vários transportadores de membrana do túbulo renal estão representados na Figura 1.

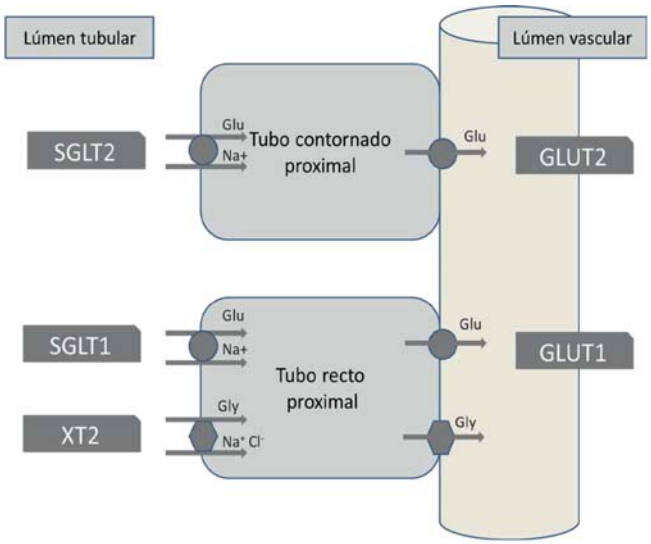

Legenda: Os transportadores de glicose são os seguintes: SGLT1 (gene SLC5A1) – transportador de glicose e sódio, cujo defeito genético afeta predominantemente o transporte gastro-intestinal de glicose e galactose (malabsorção de glicose-galactose); SGLT2 (gene SLC5A2) – co-transportador de glicose e sódio localizado predominantemente no túbulo renal proximal, responsável pela glicosúria renal familiar; GLUT1 (gene SLC2A1) – transportador de glicose por difusão facilitada, cuja mutação é responsável por sintomas neurológicos; GLUT2 (gene SLC2A) – responsável pela síndrome de Fanconi. O principal transportador de glicina é o XT2 (gene SLC6A18) – transportador específico de glicina juntamente com sódio e cloro. Também existe um transporte paracelular de glicina.
Abreviaturas: Cl^-– cloro; Glu – glicose; Gly – glicina; Na^+– sódio.

Figura 1 – Representação esquemática dos transportadores de membrana de glicose e de glicina no túbulo renal.

A inibição do SGLT2 está a ser estudada como possível alvo terapêutico na diabetes mellitus tipo 2, no controlo da hiperglicemia e do excesso de peso associados.[3]

A incidência da glicosúria renal varia consoante a população estudada, entre 0,16 a 6,3%.[4] Pode ocorrer isolada ou associada a outras patologias. A glicosúria renal familiar benigna (GRF) é uma doença autossómica recessiva, por vezes autossómica dominante com penetrância incompleta, causada por mutações no gene *SLCA2* (transportador SGLT2).[1,3] Caracteriza-se por uma excreção aumentada isolada de glicose, normalmente assintomática e com ótimo prognóstico, mas estando descritas situações de desidratação ou cetose durante períodos de jejum prolongados ou exercício intenso[2,5] e ainda enurese e atraso ligeiro de crescimento e pubertário[3,5]. Relatos recentes descrevem a associação de glicosúria com aminoacidúrias diversas não se conhecendo bem o mecanismo fisiopatológico.[2,6,7]

Quando a glicosúria é associada a tubulopatias hereditárias como a síndrome de Fanconi-Bickel, cistinose, malabsorção intestinal da glucose-galactose ou a disfunção tubular adquirida como na nefrite intersticial, pielonefrite aguda ou intoxicação por chumbo há simultaneamente excreção de outros açúcares, aminoácidos e eletrólitos, com quadros clínicos de espectro variável[1,2]

CASO CLÍNICO

Os autores descrevem um caso de uma criança do sexo masculino com cinco anos de idade, com antecedentes familiares irrelevantes, saudável, crescimento e neurodesenvolvimento adequados à idade, referenciada da urgência pediátrica à consulta de pediatria geral para investigação etiológica de glicosúria com glicemia normal num episódio recente de gastrenterite aguda.

O exame objetivo, incluindo medição da tensão arterial, não revelou alterações. A investigação inicial mostrou: glicemia, ureia, creatinina, cálcio, fósforo, ionograma, ácido úrico, hemoglobina glicosilada, osmolalidade sérica, pH sérico e gasimetria normais; exame sumário da urina com glicose 1000 mg/dl, densidade 1045, osmolalidade urinária 1367 mOsmol/kg. Foi admitida como hipótese diagnóstica uma glicosúria de causa renal provavelmente a glicosúria renal familiar benigna e como menos provável uma glicosúria no contexto de outras tubulopatias.

Os pais e o irmão foram rastreados através de exame sumário da urina por tira teste que detetou glicosúria 1+ apenas no pai. Não foi possível efetuar teste genético para pesquisa de mutações no gene SLC5A2. Para avaliar a função tubular renal realizou-se a avaliação de pH e ionograma urinários, que estavam dentro da normalidade, e o doseamento de aminoácidos urinários e séricos que revelou glicinúria (não quantificada) com glicina sérica dentro da normalidade (confirmada em análise posterior). Na sequência desta alteração foi submetido a ecografia renal que não revelou alterações.

Durante um período de seguimento de dois anos, manteve sempre glicosúria, tensão arterial dentro da normalidade e crescimento estatuto-ponderal adequado.

DISCUSSÃO

Na abordagem de uma criança com glicosúria num achado ocasional em tira teste de urina, o diagnóstico diferencial coloca-se com doenças metabólicas que cursam com hiperglicemia e com patologias renais que levam ao aumento da excreção da glicose. Nesta criança, a avaliação inicial na urgência pediátrica durante uma intercorrência infeciosa foi no sentido de excluir diabetes mellitus. A investigação em ambulatório teve como objetivo caracterizar melhor a sua função tubular e evolução clínica. Neste rapaz saudável com um pai afetado o diagnóstico mais provável é o de GRF. Esta doença tem carácter autossómico recessivo ou dominante com penetrância incompleta. Neste caso existe provavelmente um padrão hereditário de co-dominância pelo facto do pai apresentar glicosúria apenas ligeira.

Durante a investigação detetou-se também glicinúria aumentada persistente. A hiperglicinúria é uma aminoacidúria caracterizada por excreção urinária aumentada de glicina com concentração sérica normal. O defeito de reabsorção pode ocorrer isoladamente ou em associação com a excreção aumentada dos iminoácidos prolina e hidroxiprolina (iminoglicinúria).[1,2,8] O padrão de hereditariedade não está completamente definido, no entanto vários transportadores de glicina estão identificados, associados ou não ao co-transporte dos iminoácidos, sendo o principal implicado na glicinúria isolada o XT2 (gene SLC6A18).[8,9] Para mais detalhes ver a Figura 1. O prognóstico é habitualmente benigno mas estão descritas associações com hipertensão arterial, nefrolitíase (cálculos de oxalato), surdez e cegueira.[6,9,10]

Apesar da reabsorção de glicose e glicina ser mediada por transportadores membranares de diferentes famílias de genes, os autores encontraram esta associação rara de glicosúria e glicinúria. Na literatura estão descritas algumas associações de glicosúria com aminoacidúrias seletivas mas esta é a segunda referência a esta combinação particular, sendo a primeira em 1962, por Kaser, numa família com provável hereditariedade autossómica dominante.[11] Recentemente, as aminoacidúrias associadas a glicosúria têm sido atribuídas à perda do gradiente elétrico dos transportadores de aminoácidos dependentes de sódio devido à concentração elevada de glicose no lúmen tubular e não a um defeito genético primário.[3,6] No entanto, no nosso caso não foi possível realizar o estudo genético, pelo que se torna difícil concluir pelo defeito genético primário no SGLT2 com glicinúria secundária ou por uma segunda mutação numa família de transportadores de glicina e iminoácidos ou eventualmente pelo defeito de um hipotético transportador conjunto de glicose e glicina.

Em conclusão, os autores gostariam de realçar a importância de uma avaliação global da criança com glicosúria, incluindo a pesquisa de outras tubulopatias que podem alterar o prognóstico e a orientação clínica. Apesar da aparente benignidade da situação preconiza-se a vigilância clínica e imagiológica do sistema excretor renal. O aconselhamento inclui a evicção de jejuns prolongados e a ingestão de glicose ou outro hidrato de carbono em momentos de grande atividade física.

REFERÊNCIAS BIBLIOGRÁFICAS

1. Simfukwe M, Sabatini S, Daphnis E. Isolated Tubular Diseases. In: Schrier RW editor. Diseases of the Kidney and Urinary Tract. 8thed. Philadelphia PA: Lippincott Williams & Wilkins; 2007. p.570-91.
2. Zelikovic I. Aminoaciduria and glycosuria. In: Avner ED, Harmon WE, Niaudet P, Yoshikawa N, editors. Pediatric Nephrology. 6th ed. Berlin Heilderberg: Springer-Verlag; 2009. p.889-927.
3. Santer R, Calado J. Familial Renal Glucosuria and SGLT2: From a Mendelian Trait to a Therapeutic Target. Clin J Am SocNephrol. 2010; 5:133-41.
4. Bhimma R. Renal Glucosuria. Medscape Reference. Março, 2013. Disponível em: http://emedicine.medscape.com/article/983678-overview.
5. Scholl-Bürgi S, Santer R, Ehrich JH. Long-term outcome of renal glucosuria type 0: the original patient and his natural history. Nephrol Dial Transplant. 2004; 9:2394-6.
6. Magen D, Sprecher E, Zelikovic I, Skorecki K. A novel missense mutation in SLC5A2 encoding SGLT2 underlies autosomal-recessive renal glucosuria and aminoaciduria. Kidney Int 2005; 67:34-41.
7. Miorin E, Ciana G, Crovella S, Colonna F. 250 Novel Compound Heterozygous Mutations in SGLT2 Gene are Responsible for Autosomal Recessive Renal Glucosuria. Pediatr Res 2005; 58:397. doi:10.1203/00006450-200508000-00279.
8. Scriver, CR. Familial renal iminoglycinuria. In: Scriver CR, Beaudet AL, Sly WS, Valle D, editors. The Metabolic Basis of Inherited Disease. 6thed. New York: McGraw-Hill; 1989. p.2529-38.
9. Bröer S, Bailey CG, Kowalczuk S, Ng C, Vanslambrouck JN, Rodgers H, et al. Iminoglycinuria and hyperglycinuria are discrete human phenotypes resulting from complex mutations in proline and glycine transporters. J Clin Invest 2008; 118:3881-92.
10. Oberiter V, Puretić Z, Fabecić-Sabadi V. Hyperglycinuria with nephrolithiasis. Eur J Pediatr 1978; 127:279-85.
11. Kaser H, Cottier P, Antener I. Glucoglycinuria, a new familial syndrome. J Pediatr 1962; 61:386-94.

ENDEREÇO PARA CORRESPONDÊNCIA

Patrícia Pais
Consulta de Pediatria, Serviço de Pediatria
Avenida Torrado da Silva – Pragal
2801-951 Almada, Portugal
e-mail: patipais@sapo.pt

Recebido a 30.01.2013 | Aceite a 21.11.2013

NASCER E CRESCER
revista de pediatria do centro hospitalar do porto
ano 2014, vol XXIII, n.º 1

Causa moderna de uma dermatose antiga – Eritema ab igne

Sara Ferreira[I]; Lourdes Mota[II]; Óscar Tellechea[III]; Nuno Figueiredo[II]; Rosa Mascarenhas[III]

OLD CONDITION CAUSED BY MODERN TECHNOLOGY – ERYTHEMA *AB IGNE*

ABSTRACT

Introduction: Erythema *ab igne* is a rare reticular pigmented dermatosis, caused by prolonged and repeated exposure to heat. Multiple heat sources have been reported to cause this condition, as fire or stove in proximity with the skin.

Case report: We report a case of a diabetic teenager with erythema *ab igne* induced by a laptop computer.

Conclusions: Laptop induced erythema *ab igne* is an underdiagnosed clinical entity. In the future maybe it will be more frequent due to the improper use of these devices. The possible irreversibility of skin lesions and the potential severe complications reinforce the need to be aware for this disease.

Key-words: Erythema *ab igne*, laptop, radiation effects.

RESUMO

Introdução: O eritema *ab igne* é uma dermatose rara, caracterizada por lesões reticuladas hiperpigmentadas, secundárias a uma exposição prolongada e repetida ao calor. Múltiplas fontes de calor podem estar na sua génese, classicamente as "braseiras", quando em proximidade com a pele.

Caso clínico: Descreve-se o caso clínico de um adolescente diabético com eritema *ab igne* atípico, por ter sido induzido por um computador portátil.

Conclusão: O eritema *ab igne* induzido pelo computador portátil é uma entidade clínica pouco conhecida, provavelmente subdiagnosticada. Prevê-se um aumento do número de casos nos próximos anos devido ao uso desadequado destes dispositivos. A possível irreversibilidade das lesões cutâneas e a gravidade das potenciais complicações reforçam a necessidade de estar alerta para esta patologia.

Palavras-chave: Computador, efeitos de radiação, eritema *ab igne*.

Nascer e Crescer 2014; 23(1): 32-34

[I] S. Pediatria, H Pediátrico Carmona da Mota, CH e Universitário de Coimbra, 3000-602 Coimbra, Portugal. saralopesferreira@iol.pt
[II] S. Pediatria, H Distrital da Figueira da Foz, 3094-001 Figueira da Foz, Portugal. lourdesmota@sapo.pt
[III] S. Dermatologia, H Distrital da Figueira da Foz, 3094-001 Figueira da Foz, Portugal. oetellechea@gmail.com; rosamascarenhas@hotmail.com

INTRODUÇÃO

O eritema *ab igne* é uma dermatose hiperpigmentada, com disposição reticular, ocasionalmente eritematosa e telangiectásica. Resulta de uma exposição repetida e prolongada a radiações infravermelhas em níveis insuficientes para a ocorrência de queimadura (geralmente correspondentes a temperaturas entre os 43 e os 47ºC). O período entre o início da exposição à radiação e a ocorrência de dermatose pode variar entre duas semanas a um ano, consoante a intensidade da radiação e interposição de vestuário.[1,2]

Embora o mecanismo fisiopatológico não esteja claramente esclarecido, inicialmente ocorre eritema cutâneo transitório (secundário a um processo de vasodilatação), com posterior evolução para lesões reticuladas persistentes, eritemato-acastanhadas, devido à deposição de hemossiderina na derme.[3] As lesões são geralmente assintomáticas, contudo ardor e prurido foram descritos em alguns casos.[3-6]

O diagnóstico é clínico, estando apenas indicada biópsia cutânea quando há suspeita de malignização.[6-9] As alterações histopatológicas são inespecíficas, podendo incluir: hiperqueratose, atrofia da epiderme, infiltrado liquenoide paucicelular, bem como alteração das fibras elásticas.[8] Em algumas situações impõe-se o diagnóstico diferencial com livedo reticularis, vasculite livedoide e poiquilodermia.[10]

O tratamento consiste primariamente na evicção precoce do fator desencadeante. Nas zonas expostas à radiação ultravioleta é importante uma fotoproteção adequada.[10]

Geralmente verifica-se resolução completa das lesões cutâneas, semanas a meses após evicção do agente etiológico. Contudo, hiperpigmentação residual, atrofia cutânea, hiperqueratose ou mesmo malignização, pode ocorrer em contexto de exposição crónica.[10] O carcinoma espinocelular é o mais frequente, seguido do carcinoma de células de Merkel.[4,5,7,11]

CASO CLÍNICO

Rapaz de 17 anos de idade, referenciado à consulta de Dermatologia por lesões cutâneas na face anterior da coxa esquerda, com cerca de cinco meses de evolução. Sem sintomas subjetivos associados ou história de traumatismo local. Sem hábitos medicamentosos, à exceção de insulinoterapia desde os 13 anos por Diabetes Mellitus tipo 1 (insulina administrada no abdómen). Restantes antecedentes, pessoais e familiares, irrelevantes.

À observação, apresentava no terço médio da face anterior da coxa esquerda, lesões maculosas, telangiectásicas, eritemato-acastanhadas, reticuladas e livedoides, que não desapareciam à vitropressão (Figuras 1 e 2); sem outro envolvimento cutâneo. Restante exame clínico normal.

No decurso da consulta, o doente confirmou utilizar diariamente o computador portátil apoiado diretamente sobre as coxas, durante várias horas por dia, desde há cerca de seis meses. A zona de maior sobreaquecimento do dispositivo localizava-se à esquerda, sendo coincidente com a localização das lesões cutâneas.

Perante a hipótese diagnóstica de eritema *ab igne*, foi recomendada evicção do fator desencadeante, tendo-se verificado desaparecimento completo das lesões cerca de um mês depois.

DISCUSSÃO

Eritema *ab igne* significa eritema causado pelo fogo. Encontra-se historicamente associado a exposições prolongadas ao fogo ou fogões a carvão ("braseiras"), resultando em lesões cutâneas tipicamente localizadas nos membros inferiores. A sua incidência diminuiu após o surgimento do aquecimento central,[4,5,7] embora continue a ser mais frequente em regiões com clima frio.[12] Atualmente atinge até 3% da população,[1] sendo raro em idades jovens.[5,13]

Figura 1 – Lesões cutâneas reticuladas hiperpigmentadas, eritemato-acastanhadas, na face anterior da coxa esquerda

Figura 2 – Ausência de desaparecimento à vitropressão

Outras fontes de calor têm sido associadas à ocorrência de eritema *ab igne*, como por exemplo: botijas de água quente, almofadas aquecidas, aquecedores elétricos e radiadores de automóveis.

Desde a primeira publicação em 2004, casos de eritema *ab igne* induzido pelo computador portátil têm sido descritos na literatura.[1-5,8,10-12,14,15] As lesões cutâneas envolvem tipicamente as coxas, podendo ser uni ou bilaterais. Geralmente são mais acentuadas à esquerda, coincidindo com a zona de maior sobreaquecimento da maioria dos computadores portáteis,[3-5] tal como se verificou no nosso doente. Os principais componentes geradores de calor são as Unidades de Processamento Gráfico e Central; a oclusão da ventoinha de arrefecimento também contribui para o aquecimento destes dispositivos.[3,5,10]

O eritema *ab igne* induzido pelo computador portátil é uma entidade clínica pouco conhecida e provavelmente subdiagnosticada. Contudo, tendo em conta o uso crescente e cada vez mais precoce destes dispositivos é previsível que haja um aumento do número de casos nos próximos anos.

A possível irreversibilidade das lesões cutâneas e a gravidade das potenciais complicações reforçam a necessidade de estar alerta para esta patologia.

Tratando-se de uma situação prevenível cabe aos profissionais de saúde informar e esclarecer os pais e utilizadores.

Neste caso em particular poderá a coexistência de Diabetes Mellitus ter facilitado o desenvolvimento desta dermatose? Embora não exista, até ao momento, nenhum outro caso descrito de eritema *ab igne* induzido pelo computador portátil num doente diabético, consideramos esta questão pertinente atendendo às potenciais alterações vasculares secundárias à Diabetes Mellitus, ainda que não exista evidência clínica de outro envolvimento vascular neste doente.

REFERÊNCIAS BIBLIOGRÁFICAS

1. Botten D, Langley R, Webb A. Academic branding: erythema *ab igne* and use of laptop computers. CMAJ 2010; 182: E857.
2. Maalouf E, Simantov A, Rosenbaum F, Chosidow O. Erythema *ab igne* as an unexpected computer side effect. Dermatology 2006; 212:392-3.
3. Riahi RR, Cohen PR. Laptop-induced erythema *ab igne*: report and review of literature. Dermatol Online J 2012;18:5.
4. Miller K, Hunt R, Chu J, Meehan S, Stein J. Erythema *ab igne*. Dermatol Online J 2011; 17:28.
5. Arnold A, Itin P. Laptop computer-induced erythema *ab igne* in a child and review of the literature. Pediatrics 2010; 126:e1227-30.
6. Huynh N, Sarma D, Huerter C. Erythema *ab igne*: a case report and review of the literature. Cutis 2011; 88:290-2.
7. Tan S, Bertucci V. Erythema *ab igne*: an old condition new again. CMAJ 2000; 162:77-8.
8. Bilic M, Adams B. Erythema *ab igne* induced by a laptop computer. J Am Acad Dermatol 2004; 50:973-4.
9. Li K, Barankin B. Cutaneous Manifestations of Modern Technology Use. Journal of Cutaneous Medicine and Surgery 2011; 15:347-53.
10. Giraldi S, Diettrich F, Abbage K, Carvalho V, Marinoni L. Erythema *ab igne* induced by a laptop computer in an adolescent. An Bras Dermatol 2011; 86:128-30.
11. Portilla T, Escutia-Muñoz B, Navarro-Mira M, Pujol-Marco C. Eritema *ab igne* provocado por el ordenador portátil. Actas Dermosifiliogr 2012; 103:559-60.
12. Nayak S, Shenoi S, Prabhu S. Laptop Induced Erythema ab igne. Indian J Dermatol 2012; 57:131-2.
13. Secher L, Vind-Kezunovic D, Zachariae C. Side-effects to the use of laptop computers: *erythema ab igne*. Dermatology Reports 2010; 2:27.
14. Corazza M, Minghetti S, Zauli S, Ricci M, Bettoli V. Asymptomatic brownish reticulate patch on the left thigh. Acta Derm Venereol 2010; 90:555-6.
15. Jagtman B. Erythema ab igne due to a laptop computer. Contact Dermatitis 2004; 50:105.

ENDEREÇO PARA CORRESPONDÊNCIA

Sara Ferreira
Rua Maria Vitória Bourbon Bobone, Lt 14.10, 4ºU
Urbanização Quinta da Portela
3000-502 Coimbra, Portugal
E-mail: saralopesferreira@iol.pt

Recebido a 14.05.2013 | Aceite a 27.08.2013

NASCER E CRESCER
revista de pediatria do centro hospitalar do porto
ano 2014, vol XXIII, n.º 1

Transfusão feto-fetal – sobrevivente policitémico

Joana Dias[I]; José Fraga[I]; Susana Branco[I]; Tânia Monteiro[I]; Carmen Carvalho[I]; Ana Margarida Alexandrino[I]

TWIN-TO-TWIN TRANSFUSION SYNDROME – SURVIVAL OF THE RECEPTOR FOETUS

ABSTRACT

Introduction: Twin-twin transfusion syndrome (TTTS) is associated with the death of one or both foetuses, particularly if diagnosed before 28 weeks' gestation. Sudden deteriorations can occur, leading to death of the cotwin and neurological handicap in the survivor.

Case Report: We report a case of polycythemia in the recipient twin of a pregnancy with TTTS. Laser photocoagulation of placental anastomoses was performed successfully at 18 weeks. Follow-up showed resolution of signs of TTTS on ultrasound examination. Caesarean section at 33 weeks due to foetal death of donor twin, the recipient twin demonstrated symptomatic polycythemia (hematocrit 70%). Partial exchange transfusion (PET) was performed twice in the first 12 hours. Normal hematocrit levels were achieved without complication. Perinatal outcome was good.

Conclusion: Despite the prognosis improvement after laser photocoagulation of placental anastomoses, perinatal mortality and morbidity remains height.

Key-words: Polycythemia, recipient twin, twin-to-twin transfusion Syndrome.

RESUMO

Introdução: A Síndrome de transfusão feto-fetal (STFF) é uma doença cardiovascular complexa que afeta gestações gemelares monocoriónicas. As gestações complicadas pela STFF antes das 28 semanas estão associadas a um risco elevado de perda fetal, morte perinatal e sequelas nos sobreviventes.

Caso Clínico: Primigesta, gestação gemelar, monocoriónica, biamniótica. Sinais ecográficos de STFF, pelo que realizou ablação por laser das anastomoses placentárias às 18 semanas. Cesariana às 33 semanas após diagnóstico de morte in útero do segundo gémeo. Recém-nascido com pletora evidente ao nascimento. Iniciou dificuldade respiratória na primeira hora de vida tendo iniciado ventilação não invasiva, apresentando também hipoglicemia e trombocitopenia. Necessidade de duas transfusões permuta parcial nas primeiras 12 horas de vida por hematócrito venoso de 70 %. Ecografias transfontanelares seriadas sem alterações.

Conclusão: Apesar da melhoria do prognóstico perinatal da STFF após a introdução da ablação das anastomoses placentárias, a mortalidade e morbilidade perinatal permanecem elevadas.

Palavras-chave: Gémeo recetor, policitemia, transfusão feto-fetal.

Nascer e Crescer 2014; 23(1): 35-38

[I] U. Neonatologia, Maternidade Júlio Dinis, CH Porto, 4050-371 Porto, Portugal.
joanamprdias@gmail.com; zecarlos81@gmail.com; branco-susana@hotmail.com; monteiro.tania@gmail.com; carmencarvalho01@gmail.com; ana.alexandrino@netcabo.pt

INTRODUÇÃO

A síndrome de transfusão feto-fetal (STFF) é uma das complicações mais graves das gestações gemelares monocoriónicas e está associada a um risco elevado de mortalidade fetal e perinatal, bem como à presença de sequelas nos sobreviventes.[1,2]

A incidência é difícil de avaliar dado que as mortes fetais nas primeiras semanas de gravidez podem dever-se a STFF não diagnosticados, pelo que a incidência calculada se baseia em avaliações ecográficas do 2º e 3º trimestres e nos nados vivos. Nos estudos disponíveis a incidência varia entre 1:40 a 1:60 gravidezes gemelares e entre 9 a 15% das gravidezes monocoriónicas.[2]

As manifestações clínicas resultam da hipoperfusão do gémeo dador e da hiperperfusão do gémeo recetor. O gémeo dador, apresenta hipovolémia e oligúria, o que resulta em oligoâmnios. Na ecografia não é possível visualizar a bexiga, devido à ausência de urina. O gémeo recetor apresenta hipervolémia, havendo ativação dos peptídeos natriurético auricular e cerebral, que levam a uma natriurese, poliúria e polidrâmnios. Ambos os fetos podem desenvolver hidropisia, o dador secundária a anemia e a insuficiência cardíaca de alto débito; o recetor secundária a hipervolémia.[3]

A STFF grave tem uma mortalidade fetal e perinatal que varia entre os 60 e 100% e a morte de um dos fetos está associada a uma probabilidade de 25% de sequelas no gémeo sobrevivente.

Segundo um estudo recente, após a ocorrência da morte in útero de um dos fetos (espontânea ou após procedimento para tratar a STFF), houve morte subsequente do outro feto em 22,9% dos casos. Nos casos em que a gravidez prosseguiu, as lesões cerebrais adquiridas in útero são mais frequentes nos casos em que a morte fetal foi espontânea do que naquelas em que a morte fetal ocorreu após a execução de um procedimento para tratar a STFF: 2,6% versus 22,2%. Assim os investigadores concluíram que as intervenções para tratar a STFF diminuem mas não eliminam o risco de sequelas neurológicas nos sobreviventes.[4]

Existem vários tratamentos possíveis para a STFF, atualmente a ablação por laser das anastomoses placentárias é o tratamento de eleição para o STFF grave entre as 16 e as 26 semanas de gestação.

A policitemia define-se como um valor de hematócrito venoso superior a 65% ou um valor de hemoglobina superior a 22 mg/dl. A policitemia neonatal pode subdividir-se em ativa (resulta de uma eritroblastose aumentada), habitualmente associada a situações de insuficiência placentar, distúrbios endócrinos maternos, ou alterações genéticas (trissomia 21, 13, 18) ou passiva, em casos de transfusão feto-materna ou feto-fetal.

A hiperviscosidade aumenta de forma exponencial quando o hematócrito ultrapassa os 65% e é responsável pela diminuição do fluxo sanguíneo cerebral, cardíaco, pulmonar e intestinal.

No entanto, o tratamento da policitemia é controverso, na medida em que há pouca evidência da sua eficácia em termos de sequelas a longo prazo.[6]

CASO CLÍNICO

Recém-nascida do sexo feminino, admitida na primeira hora de vida na Unidade de Cuidados Intensivos Neonatais da Maternidade Júlio Dinis por prematuridade, baixo peso e plétora. Antecedentes familiares irrelevantes. Mãe, 32 anos, grupo de sangue ORh positivo, saudável. Primigesta, gravidez gemelar espontânea, monocoriónica e biamniótica. Gestação vigiada com as seguintes serologias maternas: antigénio de superfície da hepatite B negativo, vírus da imunodeficiência humana negativo, teste de VDRL negativo, imune à rubéola e citomegalovírus e não imune à toxoplasmose. Detetados na ecografia realizada às 17 semanas e três dias, sinais de síndrome de transfusão feto-fetal (oligoâmnios e bexiga não visualizável no feto dador, hidrâmnios e bexiga dilatada no feto recetor, fluxometria patológica em ambos os fetos), motivo pelo qual a foi referenciada para o Kings College School of Medicine para ablação por laser das anastomoses placentárias, realizada às 18 semanas e três dias, sem intercorrências. Manteve vigilância em consulta externa da Maternidade Júlio Dinis, estando as ecografias subsequentes, realizadas entre as 20 e as 28 semanas sem alterações. O rastreio *de Streptococcus do grupo B* foi negativo.

Às 33 semanas e três dias é detetada ecograficamente morte *in utero* de um dos fetos, pelo que é realizada cesariana após uma dose de betametasona. A recém-nascida, 1ª gémea, sexo feminino, apresentava ao nascimento um peso de 1740 g, 42,5 cm de comprimento e 30,5 cm de perímetro cefálico. Foi-lhe atribuído um Índice de Apgar de 8/9/9 ao 1º,5º e 10º minutos de vida, respetivamente. Ao exame objetivo estava pletórica, estável hemodinamicamente, sem sinais de dificuldade respiratória, pelo que foi transferida para a Unidade de Cuidados Intensivos Neonatais. À admissão na Unidade de Cuidados Intensivos Neonatais apresentava-se hipotónica, glicemia capilar de 40 mg/dl. Foram colocados cateteres umbilicais arterial e venoso, realizadas colheitas para hemograma, proteína C reativa, gasimetria, estudo da coagulação e hemocultura. Foi iniciada fluidoterapia e antibioterapia com ampicilina e gentamicina. Por sinais de dificuldade respiratória na primeira hora de vida, foi necessária ventilação não invasiva com CPAP bifásico. Dos resultados analíticos, salienta-se hemoglobina de 24,2 g/dl, hematócrito venoso de 70% e plaquetas 92000/µL, pelo que é realizada às duas horas de vida transfusão permuta parcial. Às 12 horas de vida, por apresentar hemoglobina de 24,1g/dl, hematócrito venoso de 69% e plaquetas 90000/µl, é realizada nova transfusão permuta parcial. Em ambas foi retirado um volume de sangue segundo a fórmula: Volume total sangue x (Hematócrito do doente- hematócrito desejado) / hematócrito do doente; e a solução de reposição utilizada foi cloreto de sódio a 0,9%. Às 24 horas de vida apresentava hemoglobina de 19,4 g/dl, hematócrito venoso 56% e plaquetas 120000/µl. A ecografia cerebral realizada no primeiro dia de vida mostrou hiperecogenicidade difusa da substância branca e velocidade de pico sistólico baixa na artéria cerebral anterior.

Evolução favorável, sempre hemodinamicamente estável, necessidade de ventilação não invasiva com CPAP bifásico no primeiro dia de vida e nCPAP entre o 2º e 3º dia e desde então em ventilação espontânea, sem oxigénio suplementar. Apresen-

tou ainda icterícia tratada com fototerapia entre o segundo e o décimo terceiro dia, com valor máximo de bilirrubina total de 13,2 mg/dl no segundo dia. Por risco infecioso completou sete dias de antibioterapia com ampicilina e gentamicina. A hemocultura foi negativa.

O exame neurológico não apresentou alterações durante todo o período de internamento e realizou otoemissões acústicas que foram normais. As ecografias cerebrais transfontanelares subsequentes (D5 e D12) não mostraram alterações.

O exame anátomo-patológico da placenta revelou achados compatíveis com STFF, sem sinais de infeção. A autópsia do segundo feto mostrou hidropisia fetal secundária a síndrome de transfusão feto-fetal.

A recém-nascida teve alta ao vigésimo sétimo dia de vida, com uma idade pós menstrual de 37 semanas e três dias, com autonomia alimentar, peso de 2320 g, orientada para a consulta externa de desenvolvimento.

Seguida, atualmente, em consulta de Desenvolvimento na Maternidade Júlio Dinis, última avaliação aos 12 meses de idade, apresentando desenvolvimento psico-motor adequado à idade, potenciais evocados auditivos e avaliação oftalmológica sem alterações.

DISCUSSÃO

A STFF é uma complicação rara e grave das gestações múltiplas, monocoriónicas. O grau de gravidade pode classificar-se segundo a escala de Quintero:

Estadio I: Oligoâmnios no feto dador, polidrâmnios no feto recetor.

Estadio II: I + bexiga não visualizável no feto dador.

Estadio III: I+II+ alteração nos fluxos dos vasos umbilicais

Estadio IV: I+II+III+ sinais de hidropisia no feto recetor

O caso apresentado correspondia a um estadio III de Quintero na altura no diagnóstico, sendo que sem tratamento o desfecho mais provável seria a morte de ambos os gémeos.

O diagnóstico pré-natal da STFF baseia-se em achados ecográficos de uma placenta monocoriónica e da sequência oligoâmnios/polidrâmnios, na não visualização da bexiga do feto dador, megabexiga do feto recetor e na fluxometria patológica. O diagnóstico neonatal baseia-se na sequência anemia/policitemia e pode ocorrer sem diagnóstico ecográfico prévio. No caso relatado, observaram-se tanto os achados pré-natais como neonatais (no gémeo recetor e na autópsia do gémeo dador), sendo que, apesar das ecografias subsequentes à ablação por laser das anastomoses placentares serem normais, parece ter havido recidiva da transfusão feto-fetal (descrita em 2-12% dos casos) [14], resultando na morte de um dos fetos.

Tal como neste caso, está descrito na literatura que após realização desta técnica as taxas de sobrevivência são superiores no gémeo recetor, sendo a morbilidade/mortalidade a seguinte[5]: sem sobreviventes- 20%, 1 sobrevivente- 30%, 2 sobreviventes 50-60%, morte Neonatal-4-12%, sequelas neurológicas- 2-33%.

Quer seja efetuado tratamento com ablação por laser das anastomoses placentárias ou seja efetuado tratamento conservador, a incidência de sequelas do neurodesenvolvimento é elevada. A patogénese da lesão cerebral na STFF ainda não está completamente esclarecida. As alterações cerebrais na STFF poderão ser secundárias às alterações hemodinâmicas e hematológicas, e ou resultar de lesões pós-natais ou perinatais relacionadas com a prematuridade e o baixo peso ao nascimento, sendo que a idade gestacional parece ser um fator prognóstico determinante.[7]

Após a ablação de anastomoses placentárias, segundo um estudo que incluía, tal como no nosso caso, 70% de recém-nascidos pré-termo com idade gestacional ≥ a 32 semanas, após um ano de follow-up, foram encontradas sequelas neurológicas em 4,2%[10]. Este número, claramente inferior ao descrito noutras séries revela que a existência de sequelas está não só relacionada com a síndrome em si mas também com a prematuridade.

Quando há policitemia, especialmente se o hematócrito for igual ou superior a 65%, há um aumento exponencial da viscosidade sanguínea. A hiperviscosidade resulta numa resistência aumentada ao fluxo sanguíneo e uma diminuição da oxigenação tecidual e, no período neonatal, pode causar alterações nas funções do sistema nervoso central, diminuição da função renal, alterações cardiorrepiratórias e da coagulação. A sintomatologia é inespecífica, podendo ocorrer sintomas neurológicos (trémulo, letargia, irritabilidade, convulsões), respiratórios (cianose, apneia, dificuldade respiratória), metabólicos (hipoglicemia, hiperbilirrubinémia), renais (oligúria, trombose veia renal), hematológicos (trombocitopenia) e gastrointestinais (enterocolite necrotizante). A policitemia e a hiperviscosidade são raras antes das 34 semanas, exceto nas situações de STFF, no gémeo recetor. Em prematuros, apesar de os eritrócitos serem maiores do que nos recém-nascidos de termo, são mais elásticos. A viscosidade do plasma é um dos componentes da viscosidade do sangue total, que também depende dos componentes celulares. Nos prematuros, a hiperviscosidade plasmática é mais baixa devido a diferenças nas concentrações de proteínas plasmáticas, nomeadamente no fibrinogénio.[11,12]

No caso deste recém-nascido, embora a dificuldade respiratória pudesse ser atribuída também à prematuridade, a trombocitopenia, hipotonia e hipoglicemia na 1ª hora de vida foram atribuídas à policitemia.

A transfusão permuta parcial (TPP) tem sido o método tradicionalmente usado para reduzir o hematócrito.[8]

A realização de TPP é geralmente recomendada em recém-nascidos sintomáticos, cujo hematócrito é superior a 65% e quando o hematócrito ultrapassa os 70% nos assintomáticos[11]. Atualmente ainda não há estudos que comprovem o benefício da TPP nos recém-nascidos assintomáticos, o potencial benefício nos sintomáticos depende dos sintomas, não tendo sido demonstrados benefícios claros no desenvolvimento neuro-comportamental a longo prazo, nos recém-nascidos tratados.

Mais claro parece ser que os cristalóides e os colóides são igualmente eficazes, mas os primeiros oferecem a vantagem de serem mais baratos e conferirem menores riscos de infeção e anafilaxia[13].

No entanto, neste caso a TPP decorreu sem complicações e permitiu corrigir o hematócrito bem como melhorar os sinais

e sintomas atribuíveis à policitemia (hipoglicemia, trombocitopenia, hipotonia).

Assim, o gémeo recetor, pré-termo de 33 semanas, sobrevivente de um STFF grave, que se apresenta ao nascimento com policitemia sintomática tratada com TPP, apresentou, apesar dos vários fatores de risco, uma evolução favorável, sem sequelas aparentes após um ano de follow-up.

REFERÊNCIAS BIBLIOGRÁFICAS

1. Roberts D, Gates S, Kilby M, Neilson JP. Interventions for twin-twin transfusion syndrome: a Cochrane review. Ultrasound Obstet Gynecol 2008; 31:701-11.
2. Kenneth J Moise, Anthony Johnson. Pathogenesis and diagnosis of twin-twin transfusion syndrome. Disponível em: www.uptodate.com
3. Zach T, Barsoom MJ. Twin-to-Twin Transfusion Syndrome. Disponível em: www.emedicine.com
4. O'Donoghue K, Rutherford MA, Engineer N, Wimalasundera RC, Cowan FM, Fisk NM. Transfusional fetal complications after single intrauterine death in monochorionic multiple pregnancy are reduced but not prevented by vascular occlusion. BJOG 2009; 116:804-12.
5. Moise KJ, Johnson A. Management of twin-twin transfusion syndrome. Disponível em: www.uptodate.com
6. Remon JI, Raghavan A, Maheshwari A. Polycythemia in the Newborn. NeoReviews 2011; 12:e20-e28.
7. Li X, MoroKuma S, Fukushima K, Otera Y, Tsukimori K, Ochiai M, et al. Prognosis and long term neurodevelopmental outcomein conservatively treated twin-to-twin transfusion syndrome. BMC Pregnancy Childbirth 2011; 11:32.
8. Osek E, Soll R, Shimmel MS. Partial exchange transfusin to prevent neurodevelopmental disability in infants with polycythemia. Cochrane Database Syst Rev 2010; 1: CD 005089.
9. Terence Zach, Michael J Barsoom. Twin-to-Twin Transfusion Syndrome Treatment and Management. Disponível em: www.emedicine.com.
10. Cincotta R, Gray P, Phythian G, Rogers Y, Chan F. Long term outcome of twin-twin transfusion syndrome. Arch Dis Child Fetal Neonatal Ed 2000; 83:F171-F176.
11. Rocha G, Fernandes PC, Alexandrino A, Tomé T, Barrocas MF. Policitemia e Hiperviscosidade. In: Valido A, Guimarães H, Amaral J, Januário L, Carrapato, R, Tomé T (coord). Consensos Nacionais em Neonatologia. Coimbra: Secção de Neonatologia, Sociedade Portuguesa de Pediatria; 2004.
12. Uberos-Fernández J, Muñoz-Hoyos A, Molina-Carbayo A, Ruiz-Cosano C, Valenzuela-Ruiz A, Molina-Font JÁ. Changes in erythrocyte rigidity and neonatal relative viscosity during the adaptation of the newborn to extrauterine life. Observations on term and premature newborns. An Esp Pediatr 1996; 44:262-6.
13. Sarkar S, Rosenkrantz TS. Neonatal polycythemia and hyperviscosity. Semin Fetal Neonatal Med 2008;13:248-55.
14. Rustico MA, Lanna MM, Faiola S, Schena V, Dell'avanzo M, Mantegazza V, et al. Fetal and maternal complications after selective fetoscopic laser surgery for twin-to-twin transfusion syndrome: a single-center experience. Fetal Diagn Ther 2012; 31:170-8.

ENDEREÇO PARA CORRESPONDÊNCIA

Joana Dias
Centro Hospitalar do Porto
Maternidade Júlio Dinis
Unidade de Neonatologia
Largo Maternidade Júlio Dinis
4050-371 Porto, Portugal
e-mail: joanamprdias@gmail.com

Recebido a 12.11.2012 | Aceite a 04.11.2013

NASCER E CRESCER
revista de pediatria do centro hospitalar do porto
ano 2014, vol XXIII, n.º 1

Caso cirúrgico

Maria Inês Monteiro[I], Joaquim Monteiro[II]

Lactente de três meses com boa evolução estatutoponderal e psicomotora, sem antecedentes de relevo.

Desenvolveu anomalia genital, aparentemente indolor, com evolução desde o nascimento e noção de agravamento ao longo do tempo. Trata-se de uma patologia congénita, que se tornou mais evidente com o crescimento do lactente.

Lactente observado no serviço de urgência, e orientado para consulta externa de Cirurgia Pediátrica.

Qual o seu diagnóstico?

Figura 1

[I] S. Pediatria, CH Entre Douro e Vouga, 4520-511 Santa Maria da Feira, Portugal. monteiro.mines@gmail.com
[II] S. Cirurgia Pediátrica, CH S. João, 4200-319 Porto, Portugal.

DIAGNÓSTICO

Pénis oculto exacerbado pela associação com hidrocelo bilateral volumoso.

COMENTÁRIOS

Anomalias dos órgãos genitais externos são particularmente preocupantes devido ao significado inconsciente emocional dessas estruturas reprodutivas e pela possível repercussão futura das deformidades. O Pediatra deve diagnosticar e orientar precocemente. A variedade de patologias associadas aos órgãos genitais externos amplia a complexidade destas malformações[1].

O pénis oculto é uma anomalia invulgar, cuja etiologia não está completamente esclarecida. A fáscia de Dartos não se desenvolveu até à sua configuração elástica normal, que permitiria o deslizamento livre da pele sobre as camadas mais profundas do pénis. Estas fibras não elásticas retraem a extensão do pénis, que tem comprimento adequado[2-5].

Outras condições que promovem o pénis oculto: défice de pele peniana, adesão anormal da túnica albugínea à fáscia de *Buck* ou excessiva gordura pré-púbica.

Entre as complicações associadas encontramos as balanites recorrentes[6].

A principal queixa parental foi de encurtamento peniano. Neste caso particular, foi exacerbado pelo volumoso hidrocelo bilateral. O hidrocelo pode obscurecer a presença de pénis oculto, sendo que a observação pelo cirurgião e meticuloso exame físico não devem deixar escapar a simultaneidade das duas condições, uma vez que, a correção cirúrgica apenas do hidrocelo, não resolveria esta condição[7].

Interessa ainda referir que cada uma das patologias existe isoladamente e este caso constituiu de alguma forma, um desafio, pela raridade da presença simultânea das duas condições.

Pretendemos com este caso, valorizar a correção cirúrgica precoce, entre os doze e os dezoito meses de vida, o que se traduz em benefício na diminuição da ansiedade parental, e evita intercorrências infeciosas e as repercussões futuras na autoestima da criança. As técnicas cirúrgicas aplicáveis são inúmeras[8,9]. Os pais devem ser esclarecidos. É uma patologia benigna cuja cirurgia se justifica, com excelente *outcome*, resultados imediatos e complicações raras[10,11].

Palavras-chave: Hidrocelo bilateral, pénis oculto, anomalia genital, cirurgia pediátrica.

ABSTRACT

The buried penis is an unusual anomaly, whose etiology is not fully understood. The fascia Dartos is not developed to its normal elastic configuration that would allow the free sliding of the skin over the deeper layers of the penis. These non-elastic fibers retract the extension of the penis, which has an appropriate length. Other conditions that promote the hidden penis: deficit of penile skin, abnormal adhesion of the tunica albuginea to the Buck fascia, excessive pre-pubic fat. Among complications associated we found recurrent balanitis.

The Paediatricians must diagnose and guide early. It is a benign disease and the surgery is justified, with excellent outcome, immediate results and few complications.

Key-words: Bilateral hidrocele, buried penis, genital anomaly, pediatric surgery.

Nascer e Crescer 2014; 23(1): 39-40

REFERÊNCIAS BIBLIOGRÁFICAS

1. Kliegman R, Nelson WE, ed. Nelson Textbook of Pediatrics. 18th. Philadelphia: Saunders; 2007.
2. Brisson P, Patel H, Chan M, Feins N. Penoplasty for buried penis in children: report of 50 cases. J Pediatr Surg 2001; 36:421-5.
3. Chuang JH, Chen LY, Shieh CS, Lee SY. Surgical correction of buried penis: a review of 60 cases. J Pediatr Surg 2001; 36:426-9.
4. Liard A, Mitrofanoff P. Buried penis: a poorly known entity. Arch Pediatr 2002; 9:1288-90.
5. Bergeson PS, Hopkin RJ, Bailey RB, McGill LC, Piatt JP. The inconspicuous penis. Pediatrics 1993; 92:794-9.
6. Lardellier-Reynaud F, Varlet F, François M, Mouriquand P. Congenital buried penis in children. Prog Urol 2011; 21:642--50.
7. Naji H, Ingolfsson I, Isacson D, Svensson JF. Decision making in the management of hydroceles in infants and children. Eur J Pediatr 2012; 171:807-10.
8. Liu X, He DW, Hua Y, Zhang DY, Wei GH. Congenital completely buried penis in boys: anatomical basis and surgical technique. BJU Int 2013;112:271-5.
9. Rivas S, Romero R, Parente A, Fanjul M, Angulo JM. Simplification of the surgical treatment of hidden penis. Actas Urol Esp 2011; 35:310-4.
10. Yu W, *et al*. Minimally invasive technique for the concealed penis lead to longer penile length. Pediatr Surg Int 2010; 26:433-7.
11. Perger L, Hanley RS, Feins NR. Penoplasty for buried penis in infants and children: report of 100 cases. Pediatr Surg Int 2009; 25:175-80.

ENDEREÇO PARA CORRESPONDÊNCIA

Maria Inês Monteiro
Rua do Crasto, 611 - 2
4150-247 Porto, Portugal
E-mail: monteiro.mines@gmail.com

Recebido a 04.12.2013 | Aceite a 28.02.2014

NASCER E CRESCER
revista de pediatria do centro hospitalar do porto
ano 2014, vol XXIII, n.º 1

Caso dermatológico

Susana Vilaça[I], Sandrina Carvalho[I], Madalena Sanches[I], Manuela Selores[I]

Criança do sexo feminino, com dois anos de idade, sem antecedentes pessoais e familiares relevantes. Vive com os pais e uma irmã em meio urbano, com boas condições sócio-económicas. Sem animais domésticos. Segunda a mãe, a criança apresentava uma lesão anular ligeiramente pruriginosa localizada na região vulvar, com quatro semanas de evolução. A criança foi inicialmente observada em Pediatria sendo medicada para uma dermatite irritativa das fraldas. Por aumento progressivo da lesão a criança foi referenciada à consulta de dermatologia (Figura 1).

Ao exame objetivo observava-se uma placa eritematosa, policíclica com centro claro e bordo elevado ocupando toda a área vulvar. O restante exame objetivo era normal.

Qual o seu diagnóstico?

Figura 1

[I] S. Dermatologia, CH Porto, 4099-011 Porto, Portugal
susanavilaca@hotmail.com; carvalhosandrine@gmail.com; madalenavsanches@gmail.com; dermat@sapo.pt

DIAGNÓSTICO

A observação de uma placa eritematosa anular com centro mais claro e crescimento centrífugo sugere o diagnóstico de uma tinha do corpo.

COMENTÁRIOS

A dermatite irritativa das fraldas é realmente uma das afeções cutâneas mais frequentemente observada em crianças da primeira infância, sobretudo nos países desenvolvidos. Estima-se que afeta entre 25-65% das crianças[1,2]. Embora possa ocorrer em qualquer idade é mais frequente entre os 6 e os 12 meses de idade e clinicamente caracteriza-se por um eritema confluente de aspeto brilhante, que varia de intensidade ao longo do tempo. Atinge sobretudo as áreas de maior contato com as fraldas, poupando carateristicamente as pregas, esboçando uma imagem em "W". Existem vários fatores que parecem estar implicados na sua fisiopatologia (hiperhidratação, fricção, temperatura elevada, irritantes químicos, a urina e as fezes), podendo por vezes originar quadros clínicos graves, recorrentes e resistentes à terapêutica[3]. São esses os casos que realmente devem ser referenciados para a Dermatologia. A melhoria na qualidade do material das fraldas têm contribuído nos últimos anos para uma diminuição da dermatite irritativa das fraldas e por essa razão existem várias hipóteses de diagnósticos diferenciais que devem ser colocados, como a dermatite de contacto alérgica, candidose, dermatite seborreica, dermatite atópica, psoríase e as dermatofitoses. A dermatitte de contato alérgica é pouco comum em crianças com menos de dois anos de idade[4]. Clinicamente caracteriza-se por lesões simétricas nas faces laterais das nádegas, padrão em "Lucky Luke" (coldre das pistolas). A candidose é uma infeção fúngica por *Candida albicans,* provocada pelo ambiente húmido e quente da fralda[5]. Caracteriza-se por um eritema vermelho vivo brilhante e lesões em colarete satélites localizadas nas pregas. A dermatite seborreica é mais frequente no 1 º mês de vida e geralmente observamos um eritema com descamação, mas ausência de lesões satélites. A Dermatite atópica raramente afeta a área das fraldas, no entanto deve ser considerada em crianças com lesões crónicas e história pessoal de dermatite atópica. A psoríase é rara em crianças. O aparecimento de lesões na área da fralda sugere geralmente uma resposta a um traumatismo crónico (fenómeno de Koebner).

Nesta caso em particular, a clínica sugere o diagnóstico de uma dermatofitose. As infeções fúngicas estão entre as doenças infeciosas mais frequentes observadas na prática clínica de um Dermatologista[6]. A constante modificação dos hábitos sociais em meio urbano, como maior acessibilidade a piscinas e balneários, o aumento do número de animais domésticos têm contribuído para um aumento das infeções fúngicas em crianças e adolescentes.

As dermatofitias, ou tinhas, são causadas por fungos que crescem em estruturas queratinizadas da epiderme, cabelos e unhas.

As infeções fúngicas são contagiosas e podem ser transmitidas por contato direto, pelo solo ou por objetos como por exemplo, pentes, roupas e superfícies de chuveiros ou piscinas. Também podem ser transmitidas pelo contato com animais domésticos portadores do fungo ou infetados.

A apresentação clínica das dermatofitias varia com a localização anatómica, mas também com o estado imunológico do hospedeiro, fatores ecológicos e epidemiológicos dos dermatófitos. Pode variar desde uma descamação discreta até reação inflamatória exuberante no local da infeção.

As lesões cutâneas de uma tinha do corpo geralmente caracterizam-se por manchas eritematosas, arredondadas, anulares ou policíclicas, de tamanho variável, bem delimitadas e cobertas por descamação branca fina. O bordo geralmente é mais eritematoso e elevado, e as lesões têm geralmente um crescimento centrífugo. O prurido é muito variável.

Apesar do diagnóstico ser clínico, a resposta ao tratamento com antifúngicos corrobora o diagnóstico clínico, que em caso de dúvidas pode ser confirmado por exame microscópico direto e cultura.

Na ausência de tratamento adequado a infeção pode ter uma evolução clínica persistente. O tratamento com antifúngicos ***tópicos, como os*** triazóis, imidazóis e alilamina, geralmente são eficaz[7]. Os antifúngicos sistémicos (itraconazol, terbinafina), devem ser reservados para casos com lesões extensas e resistentes aos antifúngicos tópicos, com as dividas reservas específicas para este grupo etário.

ABSTRACT

Tinea corporis is a dermatophyte infection of the body. It usually begins as a pruritic circular or oval erythematous scaling patch or plaque that spreads centrifugally. Multiple lesions may run together to produce "flower petal" configurations. Tinea corporis contracted from infected animals is often intensely inflammatory.

The history and clinical picture combination is characteristic, but the diagnosis could be confirmed by KOH (potassium hydroxide) examination of scrapings from the lesions.

Tinea corporis usually responds to the daily application of topical antifungals, but systemic therapy is needed in patients who have failed topical therapy.

We report a case of a two-year old girl with tinea corporis of the vulvar region, initially misdiagnosed as irritant diaper dermatitis.

Nascer e Crescer 2014; 23(1):41-43

REFERÊNCIAS BIBLIOGRÁFICAS

1. Jordan WE, Lawson KD, Berg RW, Franxman JJ, Marrer AM. Diaper dermatitis: frequency and severity among a general infant population. Pediatr Dermatol 1986; 3:198-207.
2. Grant WW, Street L, Fearnow RG. Diaper rashes in infancy. Clin Pediatr 1973; 12:714-6.

3. Berg RW, Buckingham KW, Stewart RL. Etiologic factors in diaper dermatitis: the role of urine. Pediatr Dermatol 1986; 3:102-6.
4. Noble WC. Microbiology of human skin. In: Rook A, ed. Major problems in dermatology. 2nd ed. London: Lloyd- Luke Medical Books, 1981; 2:330-1.
5. Leyden JJ. Diaper dermatitis. Dermatol Clin 1986; 4:29-8.
6. Seebacher C, Bouchara JP, Mignon B. Updates on the epidemiology of dermatophyte infections. Mycopathologia 2008; 166:335-52.
7. Bonifaz A, Saúl A. Comparative study between terbinafine 1% emulsion-gel versus ketoconazole 2% cream in tinea cruris and tinea corporis. Eur J Dermatol 2000; 10:107-9.

ENDEREÇO PARA CORRESPONDÊNCIA
Susana Vilaça
Rua D. Manuel II, s/n,
ex-CICAP
4099-011 Porto, Portugal
E-mail: susanavilaca@hotmail.com

Recebido a 27.10.2013 | Aceite a 28.10.2013

NASCER E CRESCER
revista de pediatria do centro hospitalar do porto
ano 2014, vol XXIII, n.º 1

Caso endoscópico

Fernando Pereira[1]

A Margarida, sexo feminino, 18 anos, foi observada na consulta externa de Gastroenterologia Pediátrica por queixas dispépticas por vezes associadas a sensação de mal estar durante a deglutição, que melhoravam com a inibição da secreção ácida.

A doente era observada desde os 15 anos na consulta de obesidade mórbida por quadro de obesidade com IMC de 43 (peso 110Kg e estatura 1,60m). Depois de diversas tentativas de emagrecimento com terapêutica dietética, a doente não conseguiu perda de peso significativa, pelo que lhe foi sugerida a colocação de banda gástrica, que aceitou. Esta foi-lhe colocada por via laparoscópica cerca de um ano depois sem complicações e com êxito, uma vez que foi perdendo progressivamente peso. Aos 18 anos apresentava um IMC de 27,5 (Peso 57kg e estatura 1,65m) e referia queixas dispépticas, azia, pirose e, por vezes, odinofagia, com duração de cerca de três meses que aliviava sempre que tomava omeprazol (40mg oral/dia), o que fazia de forma intermitente mas frequente. Em face deste quadro clínico efetuou endoscopia digestiva alta que permitiu observar os aspetos apresentados nas imagens seguintes (Figuras 1, 2 e 3).

Qual o seu diagnóstico?

1 – Esofagite eosinofílica
2 – Esofagite péptica
3 – Migração de banda gástrica
4 – Aspeto normal

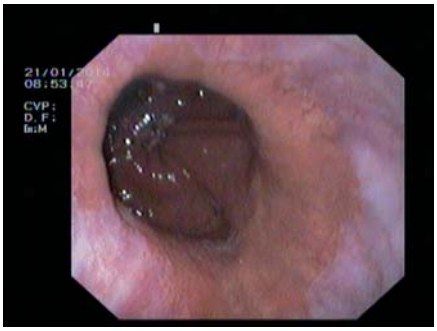

Figura 1

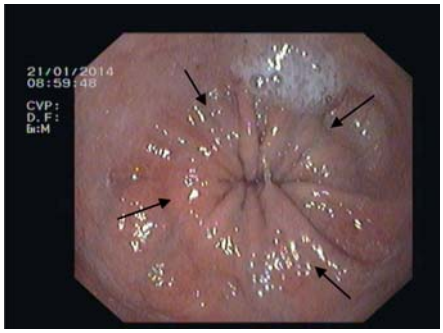

Figura 2

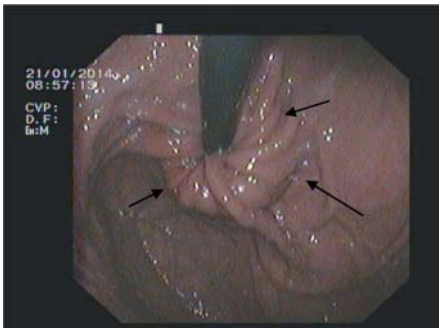

Figura 3

[1] U. Gastroenterologia Pediátrica, CH Porto, 4009-001 Porto, Portugal

COMENTÁRIOS

A Figura 1 mostra-nos o esófago distal, onde se observa a junção esófago-gástrica com cárdia aberto e apresentando a mucosa esofágica discretos sinais inflamatórios compatíveis com esofagite péptica. No centro da imagem é possível adivinhar a presença de estrutura submucosa circular, melhor evidenciada na Figura 2 e indicada pelas setas e que corresponde à impressão provocada pela banda gástrica. A Figura 3 mostra a parte alta do estômago, onde observamos o aparelho rodeado de estrutura submucosa circular que corresponde à banda gástrica, agora observada pela sua face gástrica em inversão (setas). O aspeto da mucosa gástrica e duodenal era normal. A estrutura circular observada nas duas imagens tem aspeto regular o que evidencia correta posição da banda. A imagem da Figura 1 sugere uma discreta câmara gástrica acima da banda, o que faz pensar no seu possível deslizamento proximal e parece muito pequena a câmara gástrica criada pela colocação da banda. Em face dos achados observados, não temos elementos sugestivos de esofagite eosinofílica e concluímos pela existência de esofagite péptica grau I e possível deslocação proximal da banda gástrica.

A realização posterior de estudo radiológico contrastado esófago-gástrico veio confirmar a deslocação.

Palavras-chave: Banda gástrica, dispepsia, esofagite péptica, obesidade.

ABSTRACT

We present the case of a 18-year-old female patient with dyspeptic complaints lasting for three months, that relieved with inhibition of gastric acid secretion. She had a past history (two years before) of laparoscopic gastric banding for morbid obesity with therapeutic success two years before. Upper endoscopy showed mild distal esophagitis and proximal displacement of the gastric band.

Key-words: Dyspepsia, gastric band, obesity, peptic esophagitis.

Nascer e Crescer 2014; 23(1): 44-45

REFERÊNCIAS BIBLIOGRÁFICAS

1. Zwintscher NP, Azarow KS, Horton JD, Newton CR, Martin MJ. The increasing incidence of adolescent bariatric surgery. J Pediatr Surg 2013; 48:2401-7.
2. Horgan S, Holterman MJ, Jacobson GR, Browne AF, Berger RA, Moser F, et al. Laparoscopic adjustable gastric banding for the treatment of adolescent morbid obesity in the United States: a safe alternative to gastric bypass. J Pediatr Surg 2005; 40:86-90.

ENDEREÇO PARA CORRESPONDÊNCIA

Fernando Pereira
Centro Hospitalar do Porto
U. Gastrenterologia Pediátrica
4099-001 Porto, Portugal
e-mail: fpereira.dia@chporto.min-saude.pt

Recebido a 12.02.2014 | Aceite a 09.03.2014

NASCER E CRESCER
revista de pediatria do centro hospitalar do porto
ano 2014, vol XXIII, n.º 1

Caso radiológico

Filipe Macedo[1]

Adolescente de 14 anos do sexo feminino, com quadro de febre e tosse.

Realiza radiografia do tórax (Figura 1), que revelou uma imagem radiopaca em banda vertical no campo superior e médio do hemitórax esquerdo (assinalada na imagem). Sem outras alterações associadas.

Qual o seu diagnóstico?

Figura 1 – Incidência de face

[1] Especialista em Radiologia, Serviço Médico de Imagem Computorizada, 4250-367 Porto, Portugal. filipe.macedo72@gmail.com

DIAGNÓSTICO

Imagem artefactual causada pela sobreposição dos cabelos compridos.

COMENTÁRIOS

Os artefactos causados pela sobreposição de estruturas extratorácicas (ex: cabelos, roupas) ou torácicas (ex: pregas e lesões cutâneas, músculos peitorais desenvolvidos, mamilos), são causa frequente de falsas imagens no Rx de tórax. Podem condicionar imagens com dificuldade de interpretação variável, chegando por vezes a simular opacidades parenquimatosas, pleurais nodulares e até brônquicas[1].

Este facto deve ser tido em conta na leitura sistematizada do exame, devendo sempre considerar-se a possibilidade de uma imagem artefactual, sobretudo na presença de imagens bizarras.

No caso em análise bastou repetir o exame após reposicionar os cabelos, confirmando-se o desaparecimento da falsa imagem.

Palavras-chave: Artefactos, cabelo, radiografia do tórax.

ABSTRACT

We present a case of a 14-year-old girl with fever and cough in whom the chest x-ray revealed a bizarre density over the upper two thirds of the left lung. It was due to the superimposed long hair hanging on her back.

Artefacts images must systematically be suspected specially when being of strange shapes.

Key-words: Artefacts, chest x-ray, hair.

Nascer e Crescer 2014; 23(1): 46-47

REFERÊNCIAS BIBLIOGRÁFICAS

1. Hassan Max, Valois Philippe. Guide d`interprétation de la radiographie thoracique de l`enfant. Séméiologie normale et pathologique. Paris : Médecine-Sciences Falammarion; 2005. p. 26-7.

Recebido a 12.02.2014 | Aceite a 09.03.2014

INSTRUÇÕES AOS AUTORES

A Revista **NASCER E CRESCER** dirige-se a todos os profissionais de saúde com interesse na área da Saúde Materno Fetal e Neonatal e publica artigos científicos relacionados com a Pediatria, Pediatria Baseada na Evidência, Saúde Mental da Infância e Adolescência, Bioética e Gestão Hospitalar. Poderão ser publicados artigos provenientes de todos os países de língua oficial portuguesa, bem como de outros países se redigidos em português, espanhol, inglês ou francês. Os Editoriais, os artigos de Homenagem e artigos de âmbito cultural são publicados a pedido da Direcção da Revista. A revista publica artigos originais de investigação, artigos de revisão, casos clínicos e artigos de opinião.

Os artigos propostos não podem ter sido objecto de qualquer outro tipo de publicação. As opiniões expressas são da inteira responsabilidade dos autores. Os artigos publicados ficarão de inteira propriedade da Revista e não poderão ser reproduzidos, no todo ou em parte, sem prévia autorização dos editores.

MANUSCRITO

Os trabalhos devem ser endereçados ao Diretor da revista para o seguinte endereço eletrónico

nascerecrescer@chporto.min-saude.pt

como documento anexo em qualquer versão actual de Microsoft Word, acompanhados da declaração de autoria.

Os artigos estão sujeitos a um processo de revisão e cabe ao Editor a responsabilidade de os: a) aceitar sem modificações, b) aceitar após alterações propostas, ou c) rejeitar, com base no parecer de pelo menos dois revisores que os analisarão de forma anónima. Os pareceres serão sempre comunicados aos autores.

CONSENTIMENTO INFORMADO E APROVAÇÃO PELA COMISSÃO DE ÉTICA

É da responsabilidade dos autores garantir que são respeitados os princípios éticos e deontológicos, bem como, a legislação e as normas aplicáveis, conforme recomendado na *Declaração de Helsínquia*.

Nos estudos experimentais, é obrigatório que os autores mencionem a existência e aplicação de consentimento informado dos participantes, assim como a aprovação do protocolo pela Comissão de Ética.

É obrigatória declaração de conflito de interesses ou financiamento.

NORMAS DE PUBLICAÇÃO

A Revista Nascer e Crescer subscreve os requisitos para apresentação de manuscritos a revistas biomédicas elaboradas pela Comissão Internacional de Editores de Revistas Médicas (*Uniform Requirements for Manuscripts submitted to biomedical journals*. http://www.icmje.org. *Updated July 2011*).

O trabalho deve ser apresentado na seguinte ordem: 1 – Título em português e em inglês; 2 – Autores; 3 – Resumo em português e inglês. Palavras-chave e Keywords; 4 – Corpo do artigo; 5 – Referências Bibliográficas; 6 – Figuras; 7 – Quadros; 8 – Legendas; 9 – Agradecimentos e esclarecimentos.

As páginas devem ser numeradas segundo a sequência referida atrás.

TÍTULOS E AUTORES

– O título deve ser o mais conciso e explícito possível, escrito na primeira página, em português e em inglês, não mencionando a identificação da instituição onde decorreu o estudo.

– A indicação dos autores deve ser feita pelo nome clínico ou com a(s) inicial(ais) do(s) primeiro(s) nome(s), seguida do apelido e devem constar as afiliações profissionais.

– Os contactos de todos os autores devem incluir endereço postal, endereço eletrónico e telefone.

RESUMO E PALAVRAS-CHAVE

– O resumo deverá ser redigido na língua utilizada no texto e sempre em inglês, devendo evitar-se abreviaturas.

– Nos artigos originais deverá compreender no máximo 250 palavras e ser elaborado segundo o seguinte formato: Introdução, Objectivos, Material e Métodos, Resultados e Conclusões.

– Nos artigos de revisão deverá compreender no máximo 250 palavras e ser estruturado da seguinte forma: Introdução, Objectivos, Desenvolvimento e Conclusões.

– Nos casos clínicos, não deve exceder 150 palavras e deve ser estruturado em Introdução, Caso Clínico e Discussão/Conclusões.

– Abaixo do resumo deverá constar uma lista de três a dez palavras-chave, em Português e Inglês, por ordem alfabética, que servirão de base à indexação do artigo. Os termos devem estar em concordância com o *Medical Subject Headings (MeSH)*.

TEXTO

– O texto poderá ser apresentado em português, inglês, francês ou espanhol.

– Os artigos originais de investigação devem ser elaborados com a seguinte organização: Introdução; Material e Métodos; Resultados; Discussão e Conclusões.

– Os artigos de revisão devem obedecer à seguinte estrutura: Introdução, Objectivos, Desenvolvimento e Conclusões.

– Os casos clínicos devem ser exemplares, devidamente estudados e discutidos e conter uma breve introdução, a descrição do(s) caso(s) e uma discussão sucinta que incluirá uma conclusão sumária.

– As abreviaturas utilizadas devem ser objecto de especificação. Quando necessária a sua utilização, devem ser definidas na primeira vez que são mencionadas no texto. Quando usadas mais do que seis, recomenda-se a inclusão de um quadro onde todas serão especificadas. Não se aceitam abreviaturas nos títulos dos trabalhos.

– Os parâmetros ou valores medidos devem ser expressos em unidades internacionais (SI units, The SI for the Health Professions, WHO, 1977), utilizando para tal as respectivas abreviaturas adoptadas em Portugal.

– Os números de 1 a 10 devem ser escritos por extenso, excepto quando têm decimais ou se usam para unidades de medida. Números superiores a 10 são escritos em algarismos árabes, excepto se no início da frase.

– Relativamente aos resultados, a informação não deverá ser referida em duplicado no texto e nos quadros / tabelas, bastando salientar no texto os principais citados na figura.

REFERÊNCIAS BIBLIOGRÁFICAS

– As referências devem ser classificadas e numeradas por ordem de entrada no texto, com algarismos árabes, formatados sobrescritos.

– Referências sequenciais devem ser feitas indicando apenas a primeira e a última, unidas por hífen (ex.: [4-7]). Serão no máximo 40 para artigos originais, 15 para casos clínicos e 80 para artigos de revisão.

– Os autores devem verificar se todas as referências estão conformes aos *Uniform Requirements for Manuscript submitted to biomedical journals* (www.nlm.nih.gov/bsd/uniform_requirements.html) e se utilizam

os nomes abreviados das publicações adoptadas pelo *Índex Medicus*. Os autores devem consultar a página NLM's Citing Medicine relativamente às recomendações de formato para os vários tipos de referência. Seguem-se alguns exemplos:

a) Revista médica: listar os primeiros seis autores, seguidos de *et al* (em itálico) se ultrapassar 6, título do artigo, nome da revista, ano, volume e páginas. Ex.: Haque KN, Zaidi MH, Haque SK, Bahakim H, el-Hazmi M, el-Swailam M, *et al*. Intravenous Immunoglobulin for prevention of sepsis in preterm and low birth weight infants. Pediatr Infect Dis 1986; 5: 622-65.
b) Capítulo em livro: autor(es), título do capítulo, nome(s) do(s) Editor(es), título do livro, número da edição, cidade e nome da casa editora, ano de publicação, primeira e última páginas do capítulo. Ex.: Phillips SJ, Whisnant JP. Hypertension and stroke. In: Laragh JH, Brenner BM, editors. Hypertension: pathophysiology, diagnosis, and management. 2nd ed. New York: Raven Press; 1995. p. 465-78.
c) Livro: autor(es), título do livro, número da edição, cidade e nome da casa editora, ano de publicação e número de página. Ex.: Jenkins PF. Making sense of the chest x-ray: a hands-on guide. 2nd. London: Taylor & Francis; 2013. p. 120.
d) Referência electrónica: artigo de revista em formato electrónico. Ex.: Jeha G, Kirkland J. Etiology of hypocalcemia in infants and children. Janeiro, 2010. (Acedido em 8 de Maio de 2013). Disponível em: http://www.uptodate.com.

FIGURAS E QUADROS

– Todas as ilustrações deverão ser apresentadas em formato digital de boa qualidade.

– Cada quadro e figura deverá ser numerado sequencialmente, em numeração árabe, por ordem de referência no texto, ser apresentado em página individual e acompanhado de título e legenda explicativa quando necessário.

– Todas as abreviaturas ou símbolos necessitam de legenda.

– Se a figura ou quadro é cópia de uma publicação ou modificada, deve ser mencionada a sua origem e autorização para a sua utilização quando necessário.

– Fotografias ou exames complementares de doentes deverão impedir a sua identificação devendo ser acompanhadas pela autorização para a sua publicação dada pelo doente ou seu responsável legal.

– O total de figuras e quadros não deve ultrapassar os oito para os artigos originais e cinco para os casos clínicos. As figuras ou quadros coloridos, ou os que ultrapassam os números atrás referidos, serão publicados a expensas dos autores.

AGRADECIMENTOS E ESCLARECIMENTOS

Os agradecimentos e indicação de conflito de interesses de algum dos autores ou financiamento do estudo devem figurar na última página.

MODIFICAÇÕES E REVISÕES

No caso do artigo ser aceite mas sujeito a modificações, estas devem ser realizadas pelos autores no prazo de quinze dias.

As provas tipográficas serão enviadas aos autores em formato electrónico, contendo a indicação do prazo de revisão em função das necessidades de publicação da Revista.

O não respeito do prazo desobriga a aceitação da revisão dos autores, sendo a mesma efectuada exclusivamente pelos serviços da Revista.

CARTAS AO EDITOR

As Cartas ao Editor deverão constituir um comentário a um artigo da revista ou uma breve nota sobre uma importante nova prática clínica. Não devem exceder as 500 palavras e ter um máximo de 5 referências bibliográficas.

ESTRUTURA DOS ARTIGOS – NORMAS DE PUBLICAÇÃO

Tipo de artigo	Resumo		Palavras-chave (Português e Inglês)	Texto		Figuras e Quadros	Bibliografia
	Número máximo de palavras	Estrutura		Número máximo de palavras (excluindo Referências e Ilustrações)	Estrutura	Número total máximo	Número máximo de referências
Artigos originais de investigação	250	. Introdução/Objectivo . Material e Métodos . Resultados . Conclusões	3 a 10	5000	. Introdução/Objectivo . Material e Métodos . Resultados . Discussão . Conclusões	8	40
Casos Clínicos	150	. Introdução . Caso(s) clínico(s) . Discussão/Conclusões	3 a 10	2500	. Introdução (breve) . Caso(s) Clínico(s) . Discussão (com conclusão)	5	15
Artigos de revisão	250	. Introdução . Objectivos . Desenvolvimento . Conclusões	3 a 10	5000	. Introdução . Métodos . Desenvolvimento . Discussão (com conclusões)	8	80
Carta ao Editor	–	–	–	500	–	–	5

INSTRUCTIONS FOR AUTHORS

The Journal **NASCER E CRESCER** is addressed to all professionals of health with interest in the area of Maternal, Fetal and Child/Adolescent Health and publishes scientific articles related with Paediatrics, Evidence Based Paediatrics , Mental Health, Bioethics and Health Care Management. The journal accepts manuscripts from all countries of Portuguese language, as well as other countries written in Portuguese, English and Spanish.

The Editorials, the articles of Homage and articles of cultural scope are published under request of the Direction of the journal. The Journal publishes original articles, review articles, case reports and opinion articles.

The articles submitted must not have been published previously in any form. The opinions therein are the full responsibility of the authors. Published articles will remain the property of the Journal and may not be reproduced, in full or in part, without the prior consent of the editors.

MANUSCRIPT

Manuscripts for publication should be addressed to the editor of the journal: NASCER E CRESCER, Revista de Pediatria do Centro Hospitalar do Porto to

nascerecrescer@chporto.min-saude.pt

Manuscripts should be saved in Word and must be accompanied by the declaration of authorship by all authors.

Submitted articles should follow the instructions below, and are subject to an editorial screening process based on the opinion of at least two anonymous reviewers. Articles may be: a) accepted with no modifications, b) accepted with corrections or modifications, c) or rejected. This is based opinion of at least two reviewers who review anonymously. Authors will always be informed of the reasons for rejection and of the comments of the experts.

INFORMED CONSENT AND APPROVAL BY THE ETHICS COMMITTEE

It is responsibility of the authors to guarantee the respect of the ethical and deontological principles, as well as legislation and norms applicable, as recommended by the *Helsinki Declaration*.

In research studies it is mandatory to have the written consent of the patient and the approval of the Ethics Committee, statement of conflict of interest and financial support.

MANUSCRIPT PREPARATION

Nascer e Crescer complies with the recommendations of the International Committee of Medical Journal Editors (ICMJE) (*Uniform requirements for manuscripts submitted to biomedical journals*. http://www.icmje.org. *Updated July 2011).*

All the components of the paper, including images must be submitted in electronic form. The papers must be presented as following: 1 - Title in Portuguese and English; 2 - Authors; 3 - Abstract in Portuguese and English and keywords; 4 - Text; 5 - References; 6 - Figures; 7 - Tables; 8 - Legends; 9 – Acknowledgements and clarifications.

Pages should be numbered according the above sequence.

If a second version of the paper is submitted, this should also be sent in electronic format.

TITLE AND AUTHORS

- The title should be concise and revealing, written on the first page, in Portuguese and English, not mentioning the identification of the institution where the study was held.

- The indication of the authors should be made by the clinical name (s) or with initial (s) (s) first (s) name (s), followed by the surname and should include professional affiliations.

- At the end of the page must include: organizations, departments or hospital services of the author(s); the name of the Institutions where the study was performed; the contact details of all authors (postal address, electronic address and telephone).

ABSTRACT AND KEYWORDS

- The abstract should be written in the same language of the text and always in Portuguese and English. Do not use abbreviations.

- Original articles should contain no more than 250 words and the abstract should consist of labelled Background, Material and Methods, Results and Conclusions.

- Review articles should contain no more than 250 words and must be structured: Introduction, Objectives, Development and Conclusions.

- Case Reports should contain no more than 150 words and the abstract should consist of labelled Introduction, Case report and Discussion/ Conclusions.

- Each abstract should be followed by the proposed keywords in Portuguese and English in alphabetical order, minimum of three and maximum of ten, as a basis for indexing Article. Use terms from the *Medical Subject Headings* from *Index Medicus (MeSH)*.

TEXT

- The text may be written in Portuguese, English, French or Spanish.

- The original articles should contain the following sections: Introduction; Material and Methods; Results; Discussion and Conclusions.

- The structure of review articles should include: Introduction; Objectives, Development and Conclusions.

- The case reports should be unique cases duly studied and discussed. They should contain: a brief Introduction, Case description and a succinct discussion including a summary conclusion.

- Any abbreviation used should be spelled out the first time they are used. When used more than six, it is recommended to include a table where all be specified. Abbreviations are not accepted in the titles of papers.

- Parameters or values measured should be expressed in international (SI units, The SI for the Health Professions, WHO, 1977), using the corresponding abbreviations adopted in Portugal.

- Numbers 1 to 10 should be written in full, except in the case of decimals or units of measurements. Numbers above 10 are written as figures except at the beginning of a sentence.

- With regard to the results, the information should not be referred to in duplicate in the text and tables / charts, being enough emphasize the text cited in the main figure.

REFERENCES

- References should be noted in the text with subscript Arabic numbers, in order from the first citation.

- Referências sequenciais devem ser feitas indicando apenas a primeira e a última, unidas por hífen (ex.: [4-7]). They should be limited to 40 for original papers, 15 to case reports and 80 to review articles.

- The journal complies with the reference style in the *Uniform Requirements for Manuscripts Submitted to Biomedical Journals* (www.nlm.nih.gov/bsd/uniform_requirements.html). Abbreviate journal titles according to the List of Journals Indexed in *Index Medicus*. Authors should consult NLM's Citing Medicine for information on its recommended formats for a variety of reference types. Examples:

a) Journal: list the first six authors followed by *et al* to surpass 6, title of the article, name of the journal, year, volume, pages. Ex: Haque KN, Zaidi MH, Haque SK, Bahakim H, el-Hazmi M, el-Swailam M, *et al*.

Intravenous Immunoglobulin for prevention of sepsis in preterm and low birth weight infants. Pediatr Infect Dis 1986; 5: 622-65.

b) Chapters of books: author(s), title of the chapter or contribution, name and initials of the editors, title of book preceded by 'In:', number of edition, city and name of publisher, year of publication, first and last page of the chapter. Ex: Phillips SJ, Whisnant JP. Hypertension and stroke. In: Laragh JH, Brenner BM, editors. Hypertension: pathophysiology, diagnosis, and management. 2nd ed. New York: Raven Press; 1995. p. 465-78.

c) Book: author(s), title of book, number of edition, city and name of publisher, year of publication, page. Ex: Jenkins PF. Making sense of the chest x-ray: a hands-on guide. 2nd. London: Taylor & Francis; 2013. p. 120.

d) Online reference: Journal article on the Internet: Ex.: Jeha G, Kirkland J. Etiology of hypocalcemia in infants and children. January, 2010. (Accessed 8 May 2013). Available at: http://www.uptodate.com.

TABLES AND FIGURES

- All illustrations should be in digital format of high quality.
- Each table and figure should be numbered in sequence, by Arabic numerals, in the order in which they are referenced in the text. They should each have their own page and bear an explanatory title and caption when necessary.
- All abbreviations and symbols need a caption.
- If the illustration has appeared in or has been adapted from copyrighted material, include full credit to the original source in the legend and provide an authorization if necessary.
- Any patient photograph or complementary exam should have patients' identities obscured and publication should have been authorized by the patient or legal guardian.
- The total number of figures or tables must not exceed eight for original articles and five for case reports. Figures or tables in colour, or those in excess of the specified numbers, will be published at the authors' expense in the paper version.

ACKNOWLEDGMENTS AND CLARIFICATIONS

The acknowledgments and the conflict of interests must be published at the last page.

All authors are required to disclose all potential conflicts of interest.

All financial and material support for the research and the work should be clearly and completely identified in an Acknowledgment section of the manuscript.

MODIFICATIONS AND REVISIONS

If the paper is accepted subject to modifications, these must be submitted within fifteen days of notification.

Proof copies will be sent to the authors in electronic form together with an indication of the time limit for revisions, which will depend on the Journal's publishing schedule.

Failure to comply with this deadline will mean that the authors' revisions may not be accepted, any further revisions being carried out by the Journal's staff.

LETTERS TO THE EDITOR

Letters to the Editor should be a comment to scientific manuscript or a small note about an important new clinical practice. A letter should not exceed 500 words and have a maximum of 5 references.

FORM OF MANUSCRIPTS

Article	Abstract		Keywords (Portuguese and English)	Text		Tables and Figures	References
	Maximum words	Sections		Maximum words (excluding References and Tables)	Sections	Maximum	Maximum
Original articles	250	. Background . Methods . Results . Conclusions	3 a 10	5000	. Introduction/Aim . Methods . Results . Discussion . Conclusions	8	40
Case Reports	150	. Introduction . Case report . Discussion/ Conclusions	3 a 10	2500	. Introduction (short) . Clinical Case . Discussion (including conclusions)	5	15
Review articles	250	. Introduction . Aim . Results . Conclusions	3 a 10	5000	. Introduction . Methods . Main text . Discussion (including conclusions)	8	80
Letters to the Editor	_	_	_	500	_	_	5

Cuidados Continuados em Pediatria



Porto, 20 de Junho 2014

Instituto de Genética Médica Jacinto Magalhães

Praça Pedro Nunes 88, 4099-028 Porto

13:30 – Abertura secretariado

14:00 – Cuidados Continuados / Paliativos em Pediatria

Necessidades especiais de criança com alterações de comportamento

Ética em cuidados paliativos

Doença terminal

Como dar más notícias

16:00 – Café

16:30 – Experiência do CHP

Na doença renal

Na doença pulmonar

17:30 – Encerramento

Organização:
Departamento da Infância e Adolescência
Departamento da Pedopsiquiatria

Secretariado / Inscrições:
secretariado@ademi.pt
www.ademi.pt

Cód. 0092/2013-01 Merck, S.A. Edifício DUO Miraflores, Alameda Fernão Lopes, nº 12, 4º B, 1495-190, Algés, Portugal • Telefone: 21 361 35 00 • Fax: 21 361 36 62 • C.R.C. Lx / Contribuinte nº 500 650 870 • Cap.Social: € 8.449.530

INFORMAÇÕES ESSENCIAIS COMPATÍVEIS COM O RCM: UL-250, 250 mg, cápsula e pó para suspensão oral. Cada saqueta/cápsula contém 250 mg de células liofilizadas de Saccharomyces boulardii. **Indicações terapêuticas:** Indicado, como normalizador da flora intestinal e antidiarreico microrgânico, nas situações em que existam alterações do ecossistema intestinal, designadamente: diarreias a rotavírus em crianças. Quando é possível determinar o agente etiológico e para o qual exista terapêutica específica, UL-250 como regularizador da flora intestinal, constituirá um adjuvante sintomático no tratamento da diarreia em associação com reidratação. O nível de reidratação com soluções orais ou intravenosas deve ser ajustada à gravidade da diarreia, idade e características especiais do doente (doenças concomitantes). Não indicado em crianças com idade inferior a 3 meses. **Posologia e modo de administração:** 1 cápsula ou 1 saqueta, 3 vezes por dia. Modo de administração: Pó para suspensão oral: Crianças com idade superior a 2 anos: Deitar o conteúdo de uma saqueta num copo de água ou de sumo de fruta. Lactentes (3 a 24 meses): Abrir a saqueta e misturar o pó no conteúdo do biberão, agitando bem. Cápsulas: Crianças com idade igual ou superior a 6 anos: Engolir a cápsula sem trincar, com um pouco de líquido. Lactentes (3 a 24meses) e crianças com idade inferior a 6 anos: Abrir a cápsula e misturar o pó no conteúdo do biberão, agitando bem. **Contraindicações:** Hipersensibilidade à substância ativa ou a qualquer dos excipientes. Doentes com catéter venoso central. **Advertências e precauções especiais de utilização** • Este medicamento não deve ser utilizado com líquidos levados a temperaturas superiores a 50ºC. • Quando prescrito com um medicamento antifúngico oral ou sistémico pode ver diminuída a sua ação. - Saccharomyces boulardii foi associado ao risco de fungémias. • Em crianças entre os 2 e os 6 anos de idade a reidratação oral é essencial no tratamento da diarreia aguda. Em casos graves e com vómitos associados pode ser necessário reidratação intravenosa. • Este medicamento contém lactose, pelo que doentes com problemas hereditários raros de intolerância à galactose, deficiência de lactase ou malabsorção de glucose-galactose não devem tomar UL-250. • UL-250 cápsulas contém sacarose, pelo que doentes com problemas hereditários raros de intolerância à frutose, malabsorção de glucose-galactose ou insuficiência da sacarase-isomaltase não o devem tomar. • UL-250 pó para suspensão oral contém frutose, pelo que doentes com problemas hereditários raros de intolerância à frutose não o devem tomar. **Interações medicamentosas e outras formas de interação:** Diminuição da sua ação quando é prescrito em associação com um medicamento antifúngico oral ou sistémico. **Efeitos indesejáveis:** Raros: fungémias. Reações de intolerância, principalmente na forma de prurido, pápulas (urticária, erupções, rash), rash cutâneo (localizado ou distribuído por todo o corpo: exantema local ou generalizado). Flatulência. Muito raros: reações alérgicas (pode ocorrer edema de Quincke). **Titular da autorização de introdução no mercado:** Merck, S.A. • Edifício DUO Miraflores, Alameda Fernão Lopes, nº 12, 4º B, 1495-190 Algés Data da revisão do texto: 01/2013. **Medicamento sujeito a receita médica. Escalão de comparticipação: C. Para mais informação deverá contactar o Titular de AIM.** (1) GUARINO ET ALL; Journal of Pediatric Gastroenterology and Nutrition 46:S81-S184 © 2008 by European Society for Pediatric Gastroenterology, Hepatology, and Nutrition and North American Society for Pediatric Gastroenterology, Hepatology, and Nutrition. (2) Szajewska H, Skorka A. Aliment Pharmacol Ther, 2009. (3) Swidsinski A et al. Biostructure of fecal microbiota in healthy subjects and patients with chronic idiopathic diarrhea. Gastroenterology. 2008;135(2):568-579. (4) Bergogne-Berezin E. Impact ecologique de l'antibiotherapie. Place des micro-organismes de substitution dans le controle des diarrhees et colites associees aux antibiotiques. Presse Med 1995; 24:145-56. (5) Buts JP et al. Digestive Diseases And Sciences. 1990;35(2):251-256

Merck Serono

Merck Serono é uma divisão da Merck.

MERCK